



## FRACTURAS E INMOVILIZACIÓN, IMPORTANCIA CLÍNICA

Ámez Rafael, Diego (1); Guerrero Barranco, Beatriz (2); Rivera Rodríguez, Noelia (3). Centro de Salud La Gangosa (1); Centro de Salud Roquetas Sur (2); Centro de Salud Puebla de Vúcar (3)

### INTRODUCCIÓN

El síndrome del embolismo graso se produce por fractura de huesos largos. La presentación clásica consiste en un intervalo asintomático seguido de manifestaciones pulmonares y neurológicas combinadas con petequias. La medida profiláctica más efectiva consiste en la pronta reducción de la fractura.

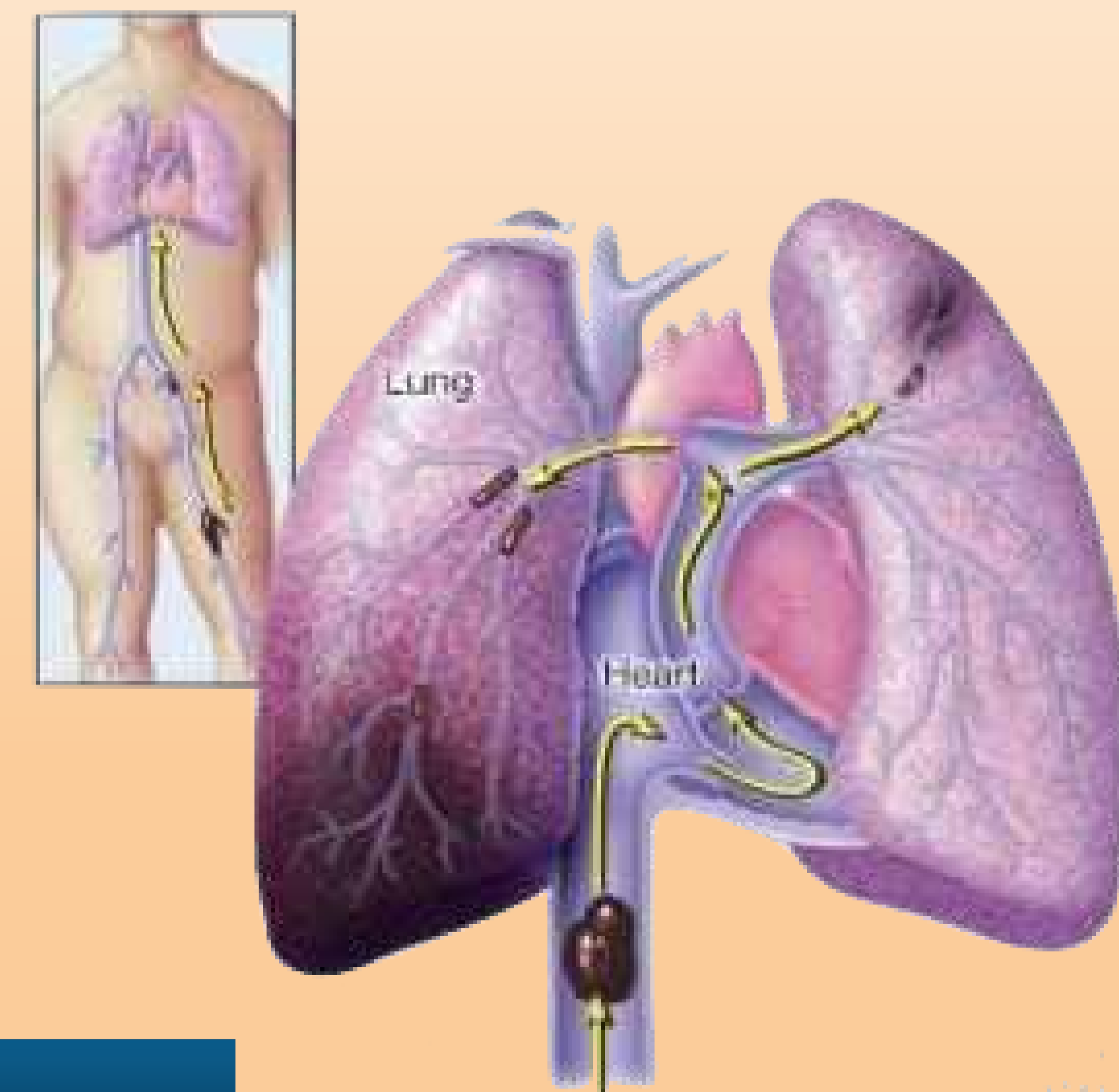
### CASO

Varón de 21 años traído a Urgencias del Centro de Salud tras traumatismo de alto impacto sobre miembros inferiores.

Refiere que hace unas 2 horas estando en una fiesta, ha sufrido un accidente, presentando gran deformidad de pierna derecha. Consulta por gran dolor e impotencia funcional.

Inicialmente el paciente se encuentra estable, sin alteraciones en su estado y solo destacando en la exploración, deformidad y leve edema en pómulo derecho e importante deformidad en ambos muslos y pantorrilla derecha, que sugiere fracturas múltiples. Pulso distal derecho muy débil.

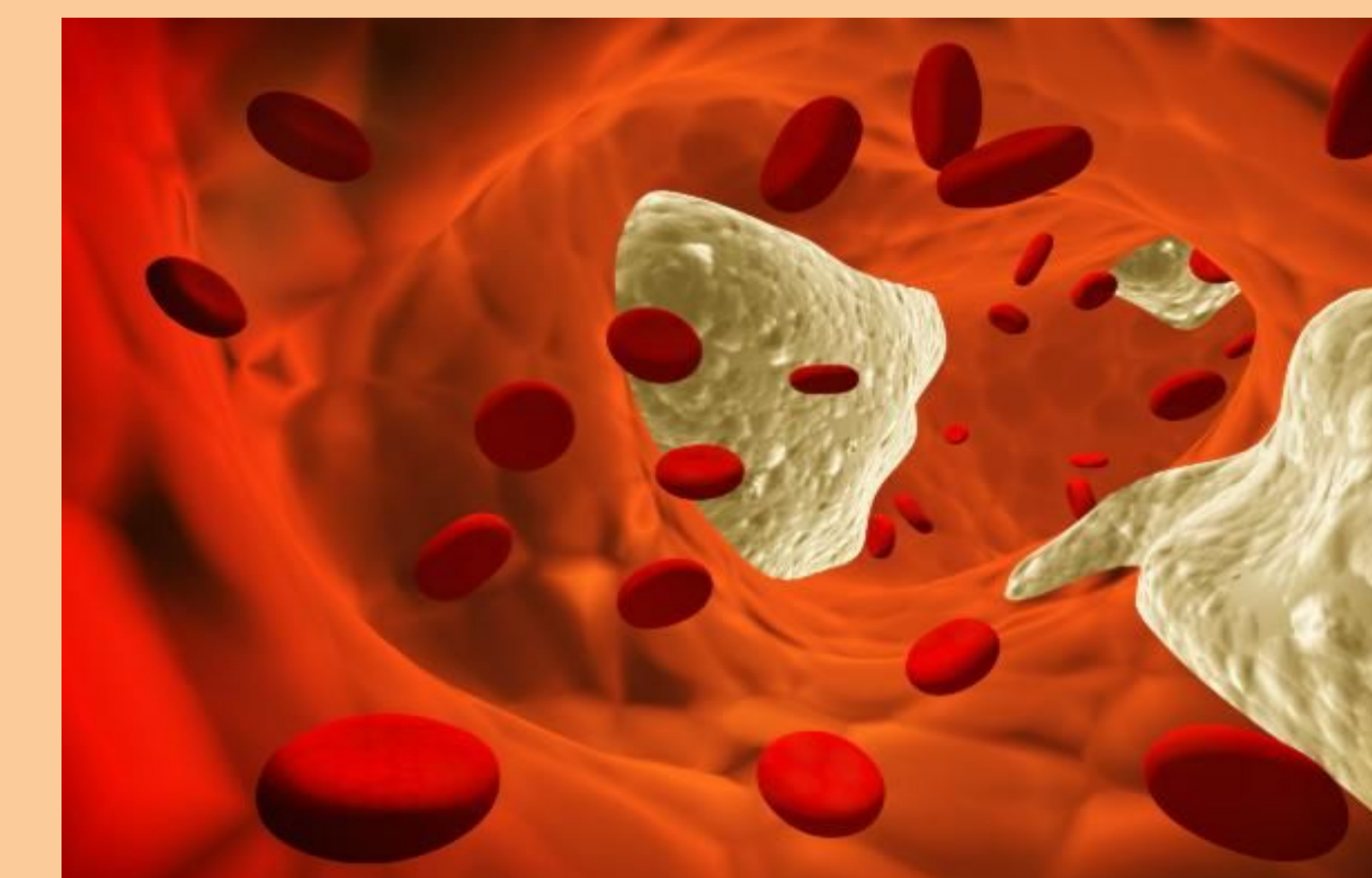
Tras ser explorado y mientras procedemos a la inmovilización del miembro para traslado, el paciente presenta episodio de desconexión del medio, quedando totalmente arreactivo, con dificultad respiratoria que precisa de intubación orotraqueal y traslado a Urgencias Hospitalarias por alta sospecha de embolia grasa.



### ESTRATEGIA PRÁCTICA DE ACTUACIÓN

La medida profiláctica más importante para prevenir el Síndrome de Embolismo Graso (SEG) está en reducir las fracturas lo antes posible una vez producida la lesión. Es importante mantener el volumen intravascular (se recomienda usar albúmina junto a sueroterapia como expansor del plasma) porque el shock puede exacerbar las lesiones causadas por esta entidad.

Hay que destacar que, como sucedió en el caso que nos ocupa, la afectación cerebral cursa con TAC normal, precisando la realización de una Resonancia Magnética Nuclear para confirmar el diagnóstico.



#### BIBLIOGRAFÍA:

Eriksson EA, Pellegrini DC, Vanderkolk WE, et al. Incidence of pulmonary fat embolism at autopsy: an undiagnosed epidemic. J Trauma 2011; 71:312.

Murray IR, Foster CJ, Eros A, Robinson CM. Risk factors for nonunion after nonoperative treatment of displaced midshaft fractures of the clavicle. J Bone Joint Surg Am 2013; 95:1153.

Embolia grasa,  
Fractura de hueso largo,  
Fat embolism.