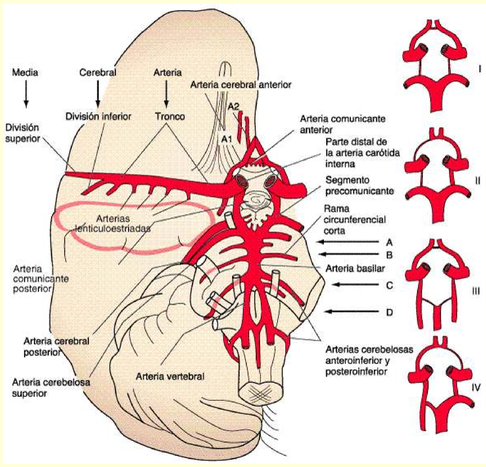

ME FALLA LA PIERNA ¿ES UN ICTUS?

Carmen Rodríguez Sáez*, Elena Serna Ruiz*, Isabel Priede Díaz*, María Piris Santamaría*, Nadia Menéndez García*, Margarita Real Revuelta**

*C.S Cotolino I, **C.S Camargo-Costa
Gerencia de Atención Primaria - Servicio Cántabro de Salud

Introducción:

Los infartos lacunares son pequeños infartos que resultan de la oclusión de una arteria penetrante. Representan una cuarta parte de los infartos cerebrales. Se manifiestan por una clínica clásica: hemiparesia motora, ACV sensitivo, hemiparesia atáxica, disartria y mano torpe.

Descripción:

Hombre de 81 años hipertenso, visto hace un año por dolor torácico atípico con enzimas y prueba de esfuerzo negativa. En tratamiento con bisoprolol y candesartan. Acude a consulta presentando informe de urgencias hospitalarias donde fue valorado por debilidad en pierna izquierdo que había comenzado hacía 48 horas no objetivándose focalidad. Reevaluado de nuevo el paciente refiere cuadro de debilidad y torpeza en miembro inferior izquierdo durante una semana. Ahora estaba asintomático. Se deriva a Neurología donde se completa estudio con tomografía computarizada (TAC) y eco doppler carotídeo. Con el resultado de infartos lacunares en ambas cápsulas internas y atrofia cortical. En el eco doppler: ateromatosis carotídea sin estenosis significativa. Analítica con LDL 107 y resto normal. Se diagnostica al paciente de infartos lacunares y se completa tratamiento con AAS 100 y atorvastatina.

Estrategia de actuación:

Estudios recientes han demostrado que el pronóstico después de un infarto lacunar no es benigno. El riesgo de recurrencias no es inferior a otros accidentes cardiovasculares y existe mayor riesgo de deterioro cognitivo, demencia y muerte a largo plazo. La edad, la tensión arterial nocturna, la diabetes y los factores de riesgo cardiovascular tienen implicaciones pronósticas significativas para casi todos los resultados. Por tanto los fármacos antiplaquetarios, el control de la tensión, el uso de estatinas y la modificación de factores de riesgos cardiovasculares son claves en la prevención secundaria del ictus lacunar.

Palabras clave:

Lacunar infarction.

Bibliografía:

1.Norrving B. Long-term prognosis after lacunar infarction. Lancet Neurol. 2003; 2(4):238-45.
2. Arboix A, Marti-Vilalta JL. Lacunar stroke. Expertos Rev Neurother. 2009; 9(2):179-96.
3.Norrving B. Lacunar infarcts: No black holes in the brain are benign. Pract Neurol. 2008;8(4):222-8.