

CAUSA INSOSPECHADA DE DIARREA CRÓNICA

Autores: Martínez Ques, Dulce; Fuster Bellido, Tomás; Juan Ortega, Joaquín; Abu-Omar Peris, Layla
Centro de Salud de Gandia-Beniopa (Valencia)

Introducción: La diarrea crónica es un problema frecuente en las consultas de atención primaria. Realizar su abordaje conlleva conocer no solo las causas frecuentes de este síndrome, sino también las insospechadas, de enfermedades cuyo descubrimiento puede modificar la calidad de vida del paciente.

Descripción del caso: Mujer 81 años hipertensa con olmesartan 20mg/día, dislipemia con simvastatina 20 mg/día, presenta diarrea de dos meses con pérdida de peso. Exploración física normal.

Analítica: anemia normocrómica macrocítica. Estudio inmunológico: ANA y resto de autoanticuerpos, incluidos antitransglutaminasa y antiendomiso, negativos. Cultivo heces: negativo. Ingresó en digestivo para completar estudio.

TAC: normal excepto segmento de 13 cm en colon transverso edematoso (figura 1).

Colonoscopia: colon edematizado, biopsia colitis microscópica de tipo colágena. Gastroscoopia: normal, biopsia gastroduodenal con atrofia vellositaria grave.

Diagnóstico: ENTEROPATÍA SPRUE-LIKE SECUNDARIA AL CONSUMO CRÓNICO DE OLMESARTÁN.

Diagnóstico diferencial: celiaquía, colitis isquémica, colitis infecciosa.

Se suspendió el tratamiento con olmesartan, disminuyendo el número de deposiciones hasta resolución del cuadro clínico.

Bibliografía:

- FDA approves label changes to include intestinal problems (sprue-like enteropathy) linked to blood pressure medicine olmesartan medoxomil. Disponible en: <http://www.fda.gov/Drugs/DrugSafety/ucm359477.htm>.
- Tellez A, Pellicé M, Llobell A. Enteropatía asociada al uso crónico de olmesartán. Med Clin (Barc) 2015;144(3):139-40.
- Agudo Fernández S. Enteropatía sprue-like secundaria a uso de olmesartán. Gastroenterol Hepatol 2015;38:108-9.

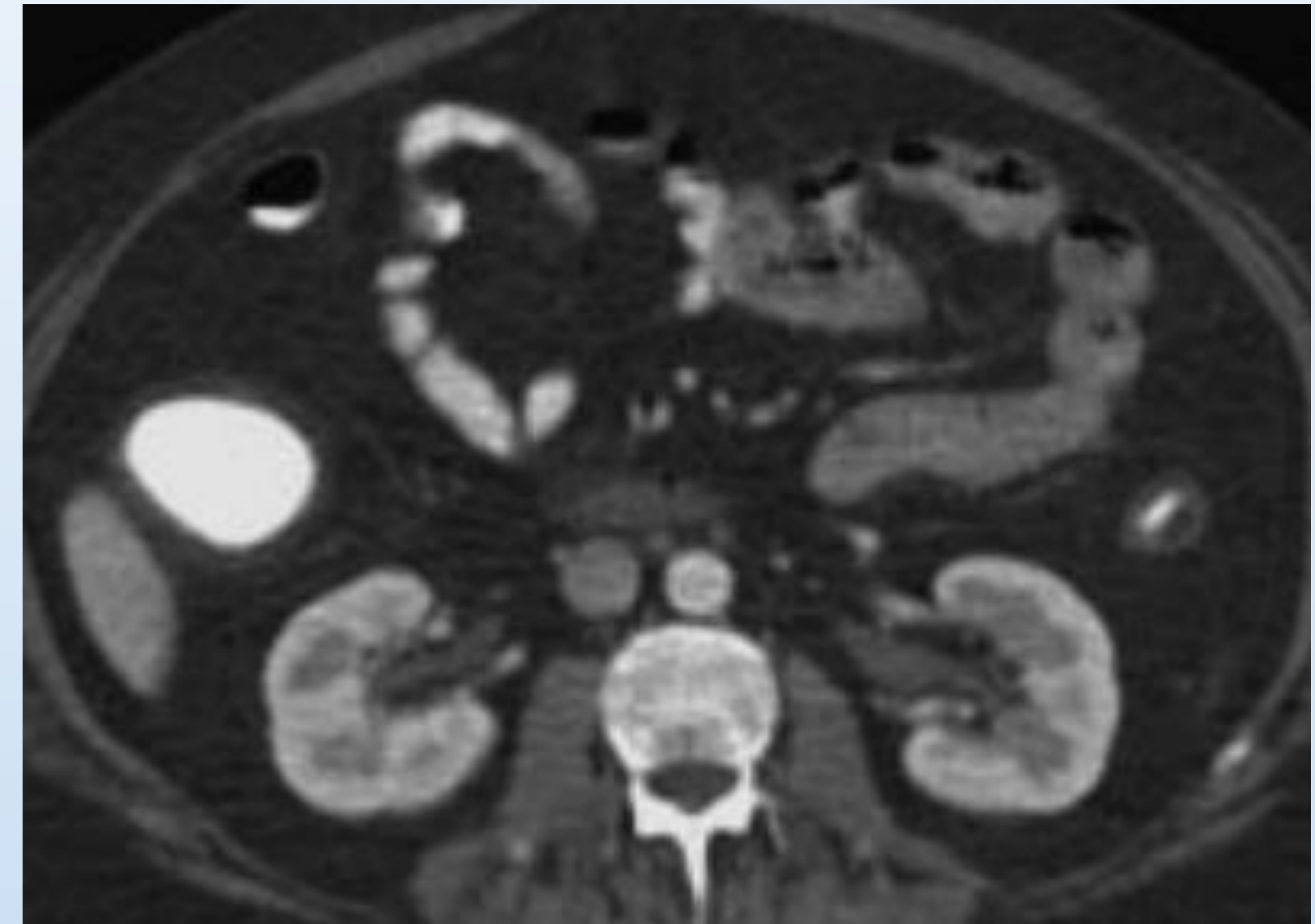


Figura 1.- Edema en colon transverso

Estrategia práctica de actuación: En julio de 2013, la FDA, a raíz de varias notificaciones adversas, modificó el prospecto del medicamento olmesartan, incluyendo trastornos intestinales como reacción adversa medicamentosa. Sería una buena estrategia en un paciente con diarrea crónica en tratamiento con olmesartan, suspender el fármaco y valorar la evolución, posiblemente esto en algunas ocasiones podría evitar someter al paciente a pruebas diagnósticas invasivas y gastos innecesarios.