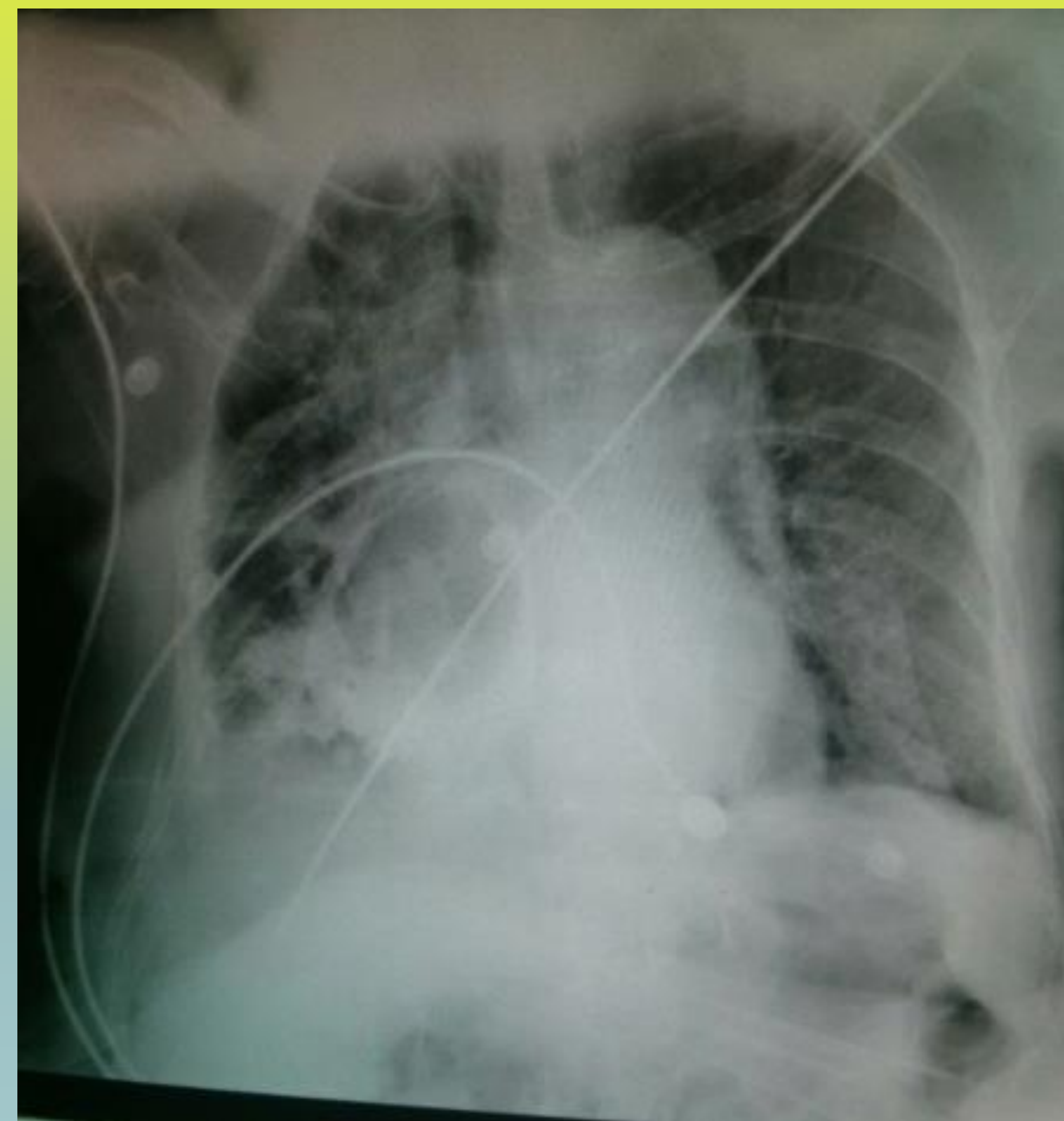

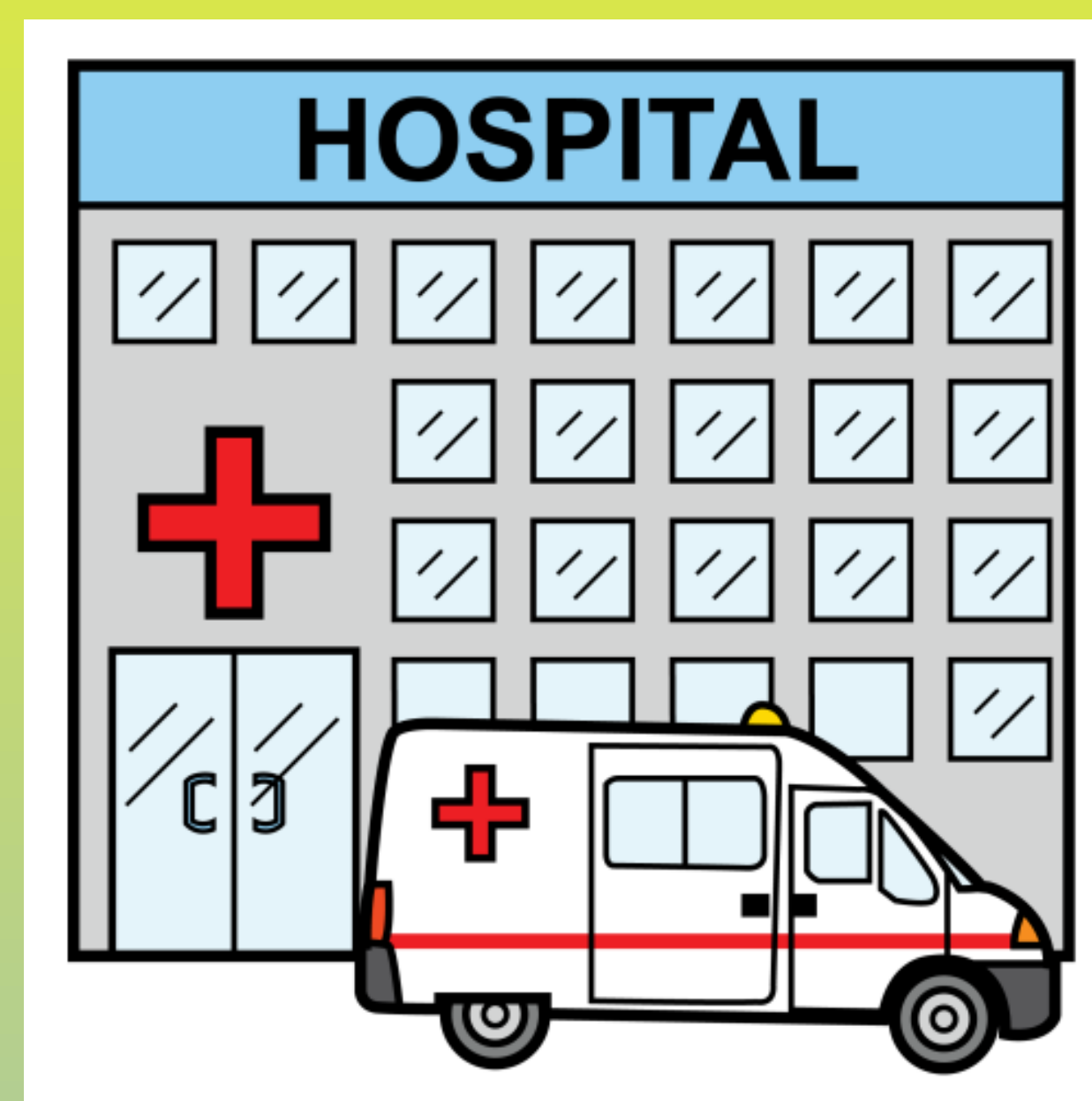


# TRAS UN LARGO CAMINO....

Ruiz Pérez de la Blanca, Marta; Jiménez González, Elena María; Garrido Moyano, Francisca. Residentes MFYC Granada.



Mujer, 93 años.

AP: Alzheimer en estadio avanzado; vida cama-cama.

Avisa la familia por encontrarla más adormilada desde hace 24 horas, sin otra clínica..

A nuestra llegada al domicilio la paciente se encuentra obnubilada, con tonos arrítmicos sin soplos, murmullo vesicular conservado y abdomen sin hallazgos.

Se realiza ECG (FA 130 lpm).

Se comenta con la familia la posibilidad de permanecer en domicilio o ampliar estudio en el hospital; la familia prefiere esta segunda opción por lo que se procede al traslado.

#### PRUEBAS COMPLEMENTARIAS:

- Leucocitosis con desviación izquierda
- FA con respuesta ventricular rápida
- Absceso pulmonar en lóbulo medio derecho

La paciente pasa a sala de observación para inicio de oxigenoterapia y antibioticoterapia con levofloxacino y ceftriaxona.

Tras 24 horas en el servicio de urgencias la paciente finalmente fallece.

**A LA HORA DE TOMAR DECISIONES CON UN PACIENTE ES IMPORTANTE ACORDAR LOS PASOS A TOMAR CON EL PROPIO PACIENTE (SI ES POSIBLE) Y/O CON LA FAMILIA, NO DEBEMOS IMPONER NUESTRA VOLUNTAD NI NUESTRAS CREENCIAS; DEBEMOS OFRECER LA INFORMACIÓN ADECUADA PARA QUE SEAN LOS PACIENTES/FAMILIARES LOS QUE TOMEN LAS DECISIONES.**

**ES IMPORTANTE APOYAR EN LA DECISIÓN TOMADA, SOBRE TODO, EN CASOS, DONDE EL DESENLACE ES LA MUERTE, DADO QUE PUEDEN SURGIR SENTIMIENTOS DE CULPABILIDAD.**

#### BIBLIOGRAFÍA

Bartlett MD. Lung abscess. [Internet]. Actualizado: jul 2014. Disponible en: [http://ws003.juntadeandalucia.es:2092/contents/lung-abscess?source=search\\_result&search=absceso+pulmonar&selectedTitle=1-109](http://ws003.juntadeandalucia.es:2092/contents/lung-abscess?source=search_result&search=absceso+pulmonar&selectedTitle=1-109)

