

CÁNCER DE MAMA: UN PROBLEMA TAMBIÉN MASCULINO



Autores/as: (1)Violeta Rodríguez Rodríguez, (1)Claudio Tusa, (2)Irene Revelles Medina, (3)Jose Carlos Sánchez Sánchez, (4)Juan Manuel Rodriguez Alonso.
1.Servicio de urgencias y cuidados críticos. Hospital de Poniente. (El Ejido, Almería).
2.Servicio de urgencias y emergencias. Hospital Torrecárdenas. (Almería)
3.Jefe servicio radiodiagnóstico Hospital de Poniente.
4. Jefe unidad de mama Hospital de Poniente.



Introducción

Como médicos de atención primaria tenemos la obligación de estar muy atentos a la presentación del Cáncer de mama en general, sin olvidarnos de la presentación masculina de la enfermedad. Este llamativo caso nos enseña, que aunque la prevalencia e incidencia sea mucho más baja en el sexo masculino.

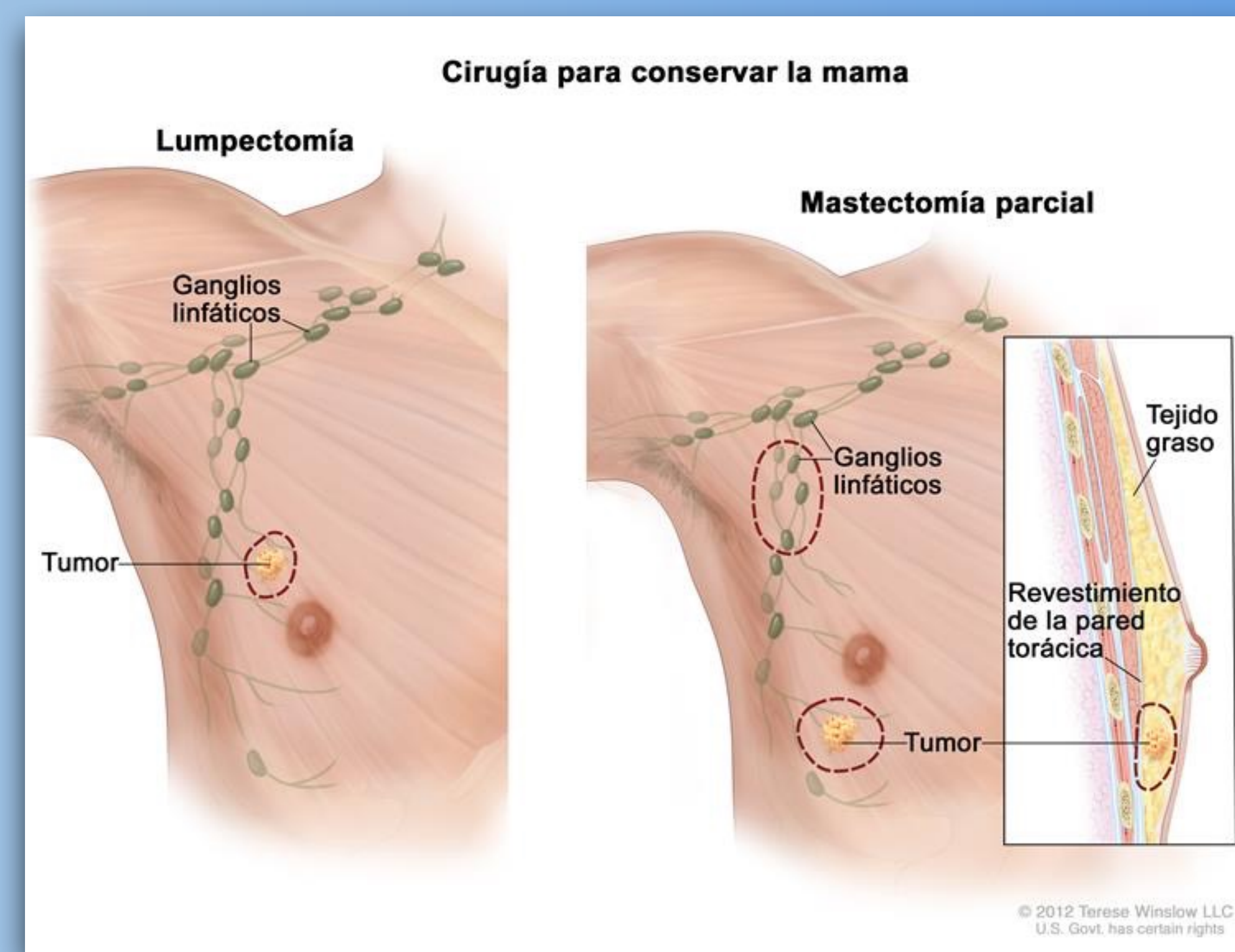
Descripción del Caso clínico

Hombre de 67 años que acudió a nuestra consulta de atención primaria por presentar dolor y sensación de tumoración que va en aumento de casi un año de evolución. El paciente no acudió antes porque consideraba que el cáncer de mama era algo femenino y no le dió importancia, pero ante el crecimiento de la tumoración finalmente decide consultar.

Exploración mamaria del paciente: una tumoración sólida y adherida a planos profundos de unos 2 cm en cuadrante superior externo de mama derecha.

Observamos así mismo telorrea izquierda.

Solicitamos ecografía bilateral, cita en la Unidad de Mama y biopsia de la lesión. La ecografía mostró dos lesiones clasificadas como BIRADS 4, una en ambas mamas. En la biopsia con aguja gruesa ecodirigida resultó ser un carcinoma de mama ductal infiltrante grado I. Tras ello, se realizó mastectomía bilateral y posteriormente tratamiento con quimioterapia.



Estrategia practica de actuación

Ante cualquier paciente joven con sospecha tumoración mamaria, que sea hombre o mujer, hay que hacer una buena exploración mamaria y enviarlo a la Unidad de Mama, solicitando una ecografía mamaria con biopsia ecodirigida, que decidirá la actitud a seguir.

Palabras Clave

Cáncer mama, hombre, masculino.

Bibliografía.

- Rudlowski C. Male Breast Cancer. Breast Care (Basel). 2008;3(3): 183–189.
- Anderson WF, Althuis MD, Brinton LA, Devesa SS. Is male breast cancer similar or different than female breast cancer? Breast Cancer Res Treat. 2004;83(1):77-86
- Siegel RL, Miller KD, Jemal A. Cancer statistics, 2016. CA Cancer J Clin. 2016;66(1):7-30. doi: 10.3322/caac.21332. Epub 2016 Jan 7

