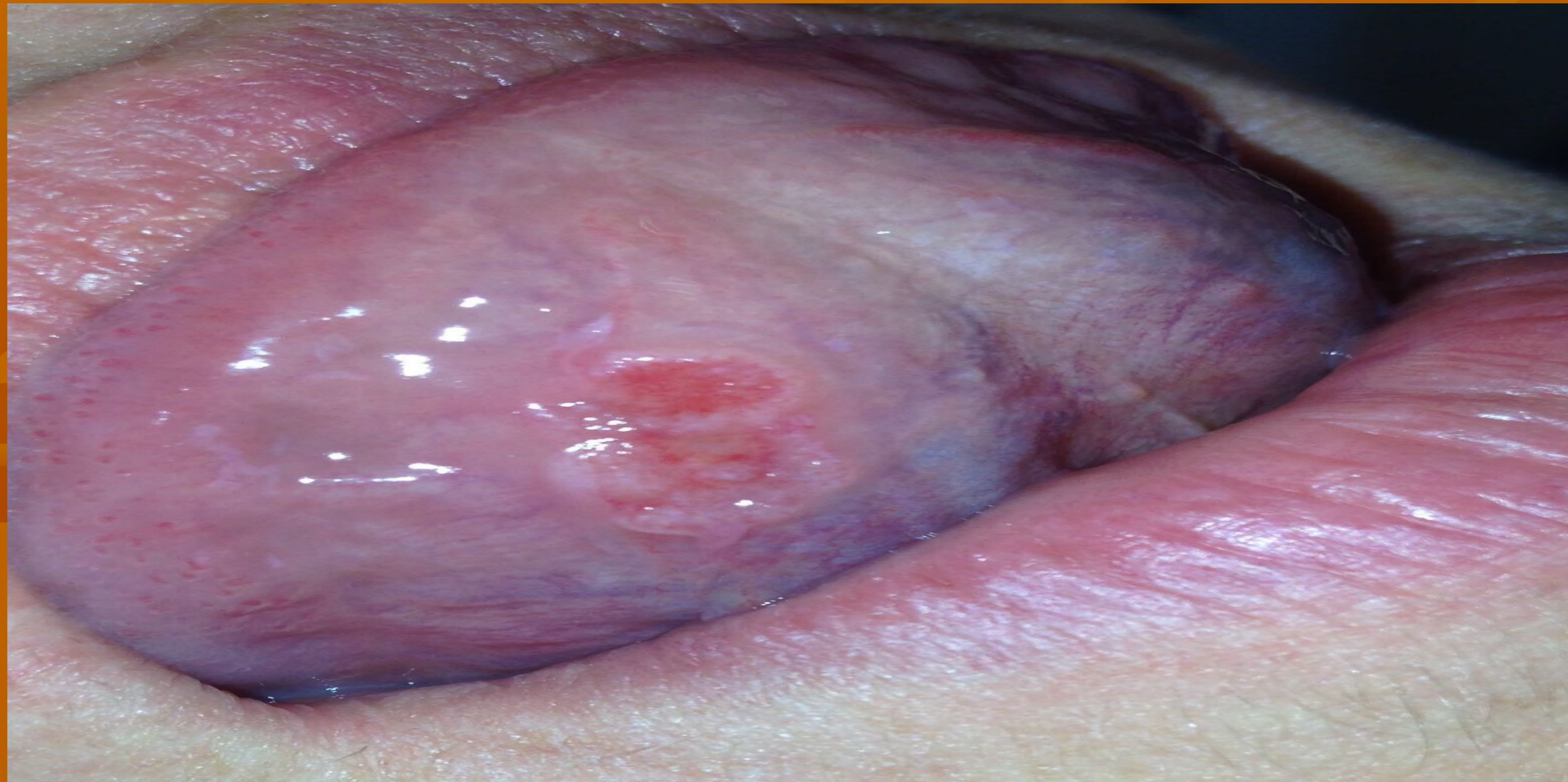

# Doctor, tengo un afta que no me cura

Autores: María Sol Guerra García (Médico Área V Asturias). Laura María Sánchez Rodríguez (Médico Área I Asturias). Mónica Patricia López Fonticiella (Médico de Urgencias Hospital San Agustín, Área III Asturias)



Mujer de 38 años sin antecedentes de interés.

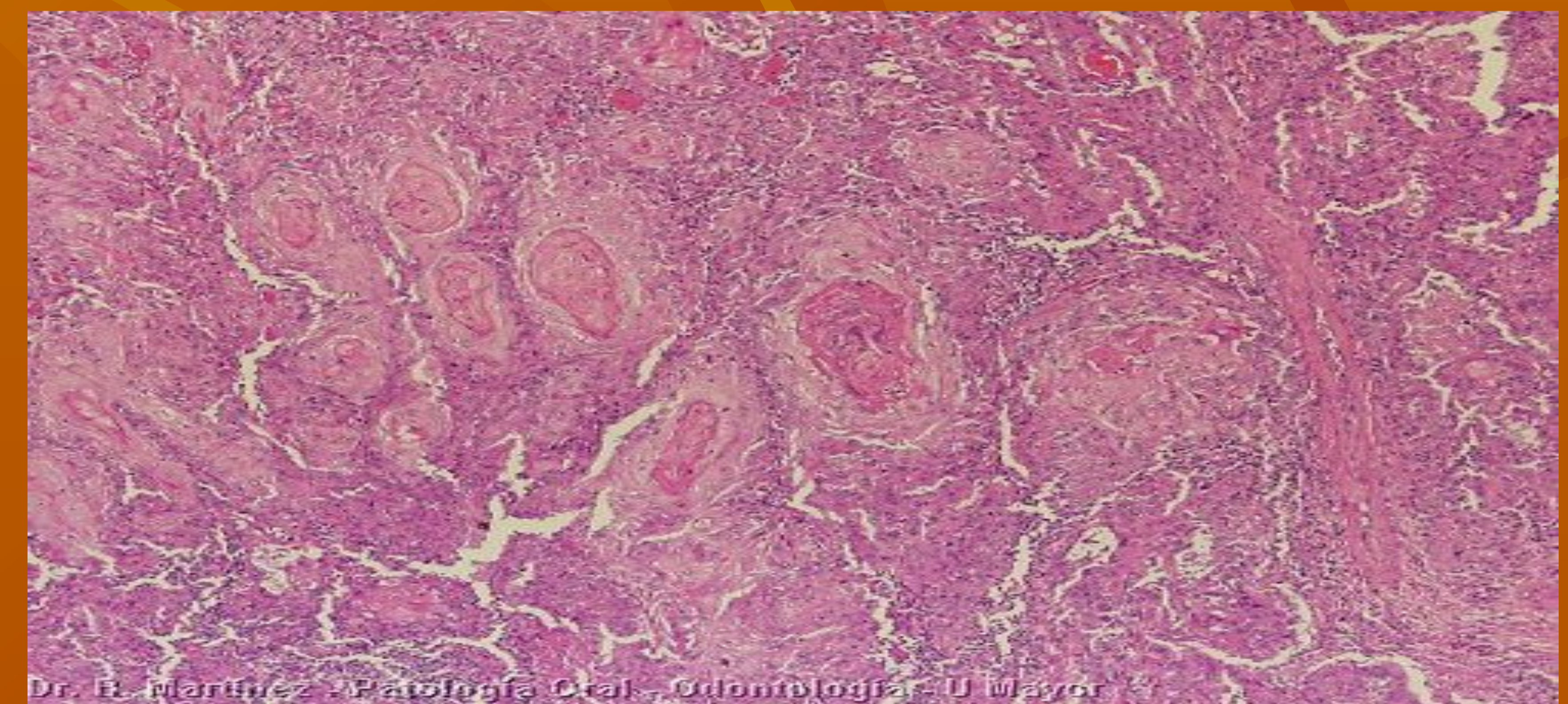
Desde hace 3 meses presenta lesión indolora de 1 cm de diámetro, en cara ventral de la lengua.

No adenomegalias palpables ni otra sintomatología acompañante.

Sin mejoría con tratamientos tópicos, por lo que se deriva a Cirugía Maxilo-facial, donde realizan biopsia de la lesión.

**Diagnóstico: Carcinoma escamoso de lengua bien diferenciado.**

El 90% de los tumores localizados en cavidad oral, son carcinomas de células escamosas. Una manifestación clínica precoz, es la erosión o úlcera en la mucosa bucal, lesión a la que el paciente no suele dar importancia, lo que puede ocasionar una demora en el diagnóstico.



## CONCLUSIÓN

**Todas las induraciones no dolorosas, erosiones o máculas, de pequeño tamaño, localizadas en mucosa bucal y que no se curan en un periodo de 15 días, tras eliminar el posible agente etiológico, deben de ser biopsadas para descartar malignidad; sobre todo debe de realizarse si existen antecedentes de enolismo y tabaco, o si las lesiones se presentan en localizaciones consideradas de alto riesgo (cara ventral y lateral de la lengua, suelo de la boca y paladar blando).**

### Bibliografía:

-Urberuaga Erce M, Añel Rodríguez RM, Martín Sanjuan C. Cáncer oral. FMC. 2012;19:321-30

-Bascones-Martínez A, Elena Figuero-Ruiz E, Esparza-Gómez GC. Úlceras orales. Med Clin (Barc). 2005;125:590-97

-Mogilner R, Elishoov H. Oral cancer-not Orly a disease of elder patients with risk factors. Refuat Hapeh Vehashinayim (1993). 2015 Jan;32(1):46-8, 63. Disponible en: [www.ncbi.nlm.nih.gov/pubmed/25799794](http://www.ncbi.nlm.nih.gov/pubmed/25799794)