

DOCTOR ¿POR QUÉ TENGO FIEBRE?



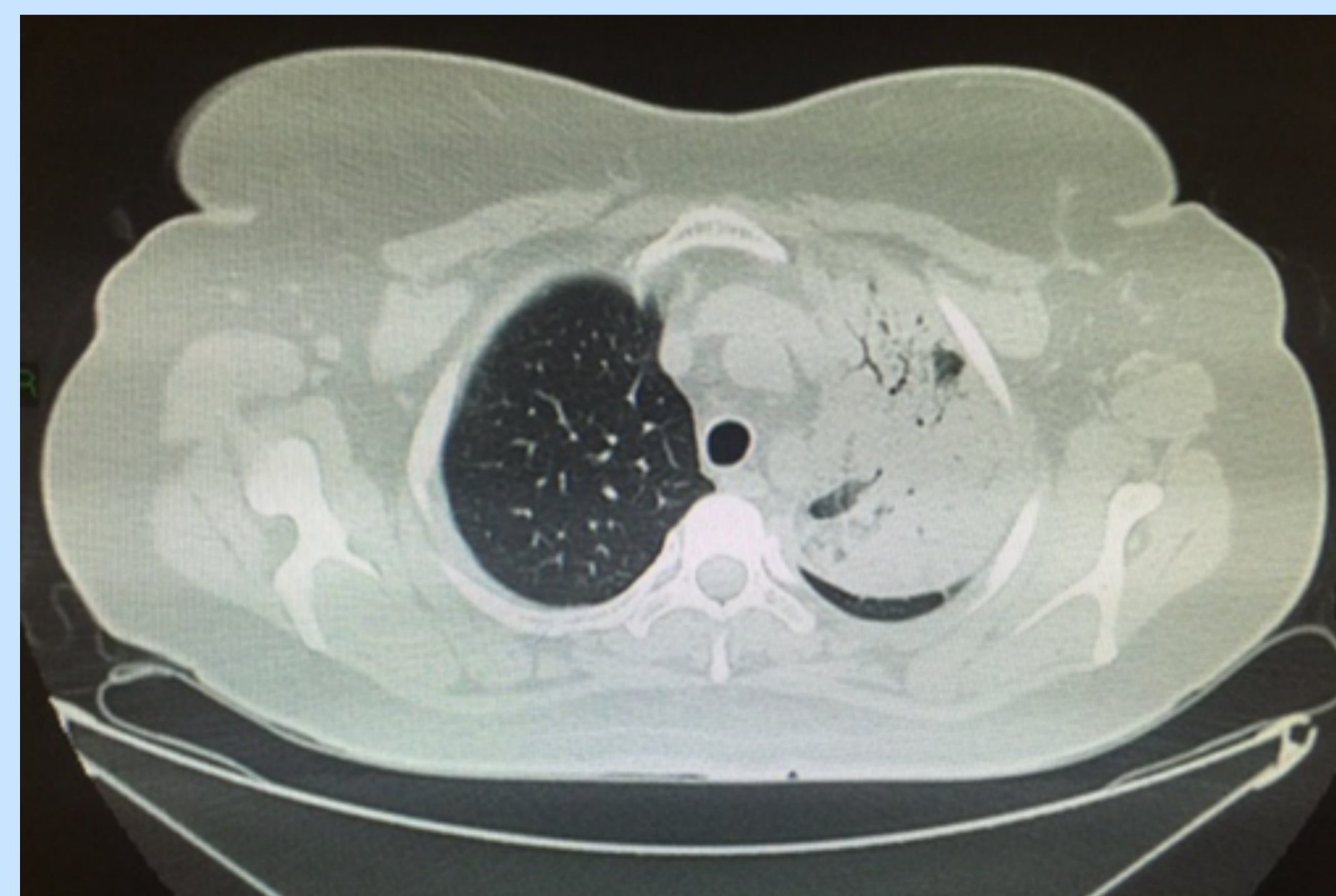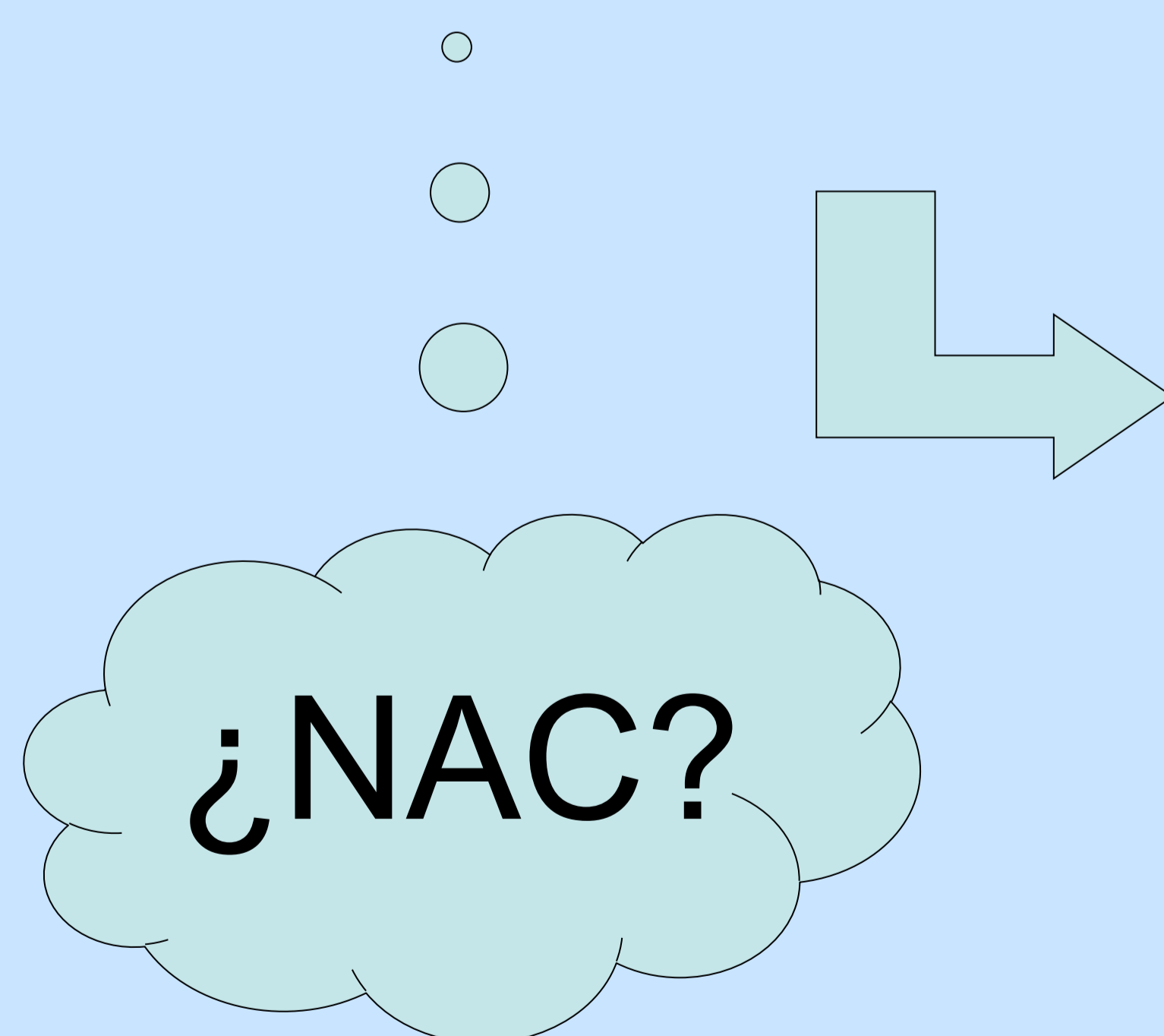
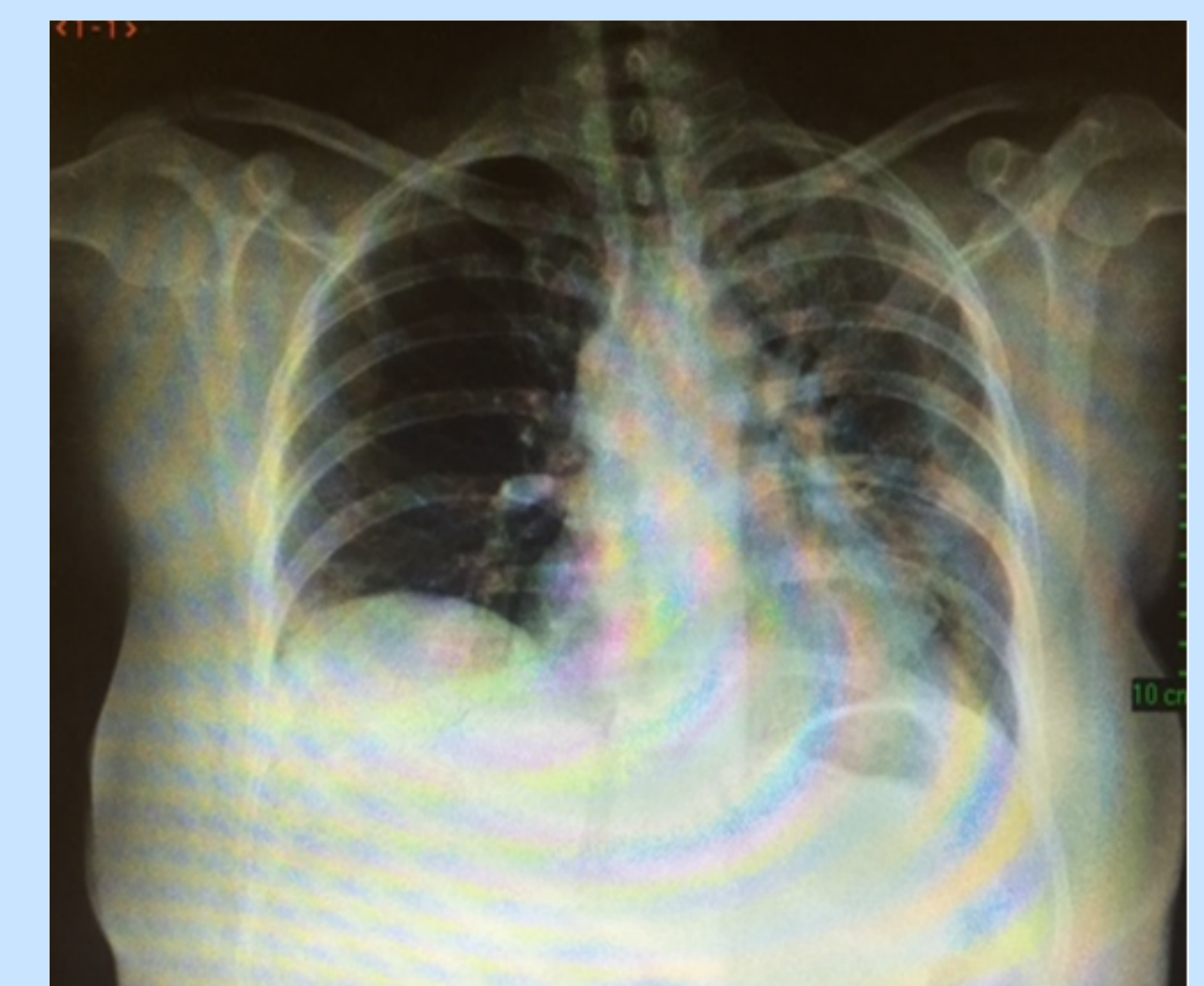
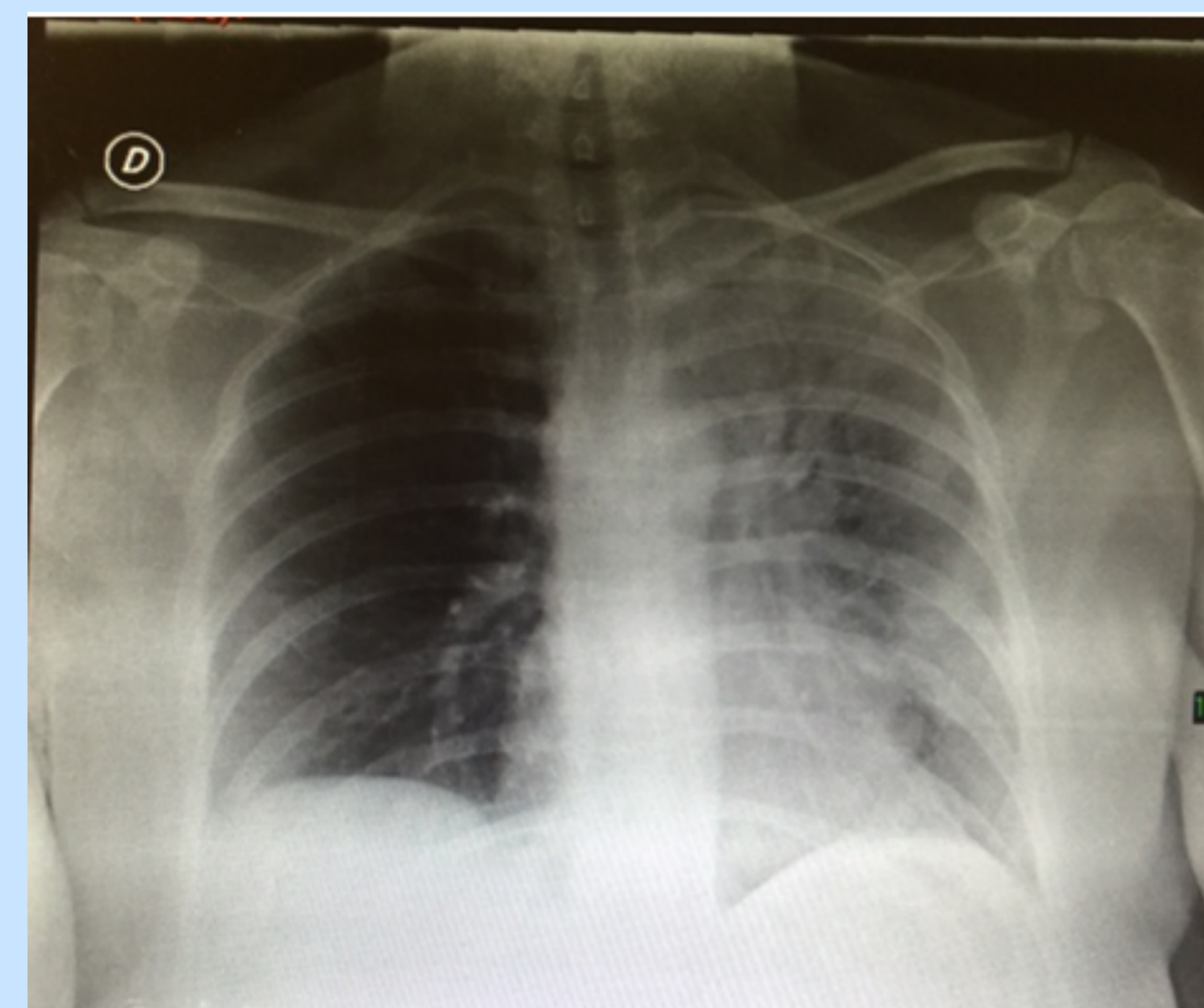
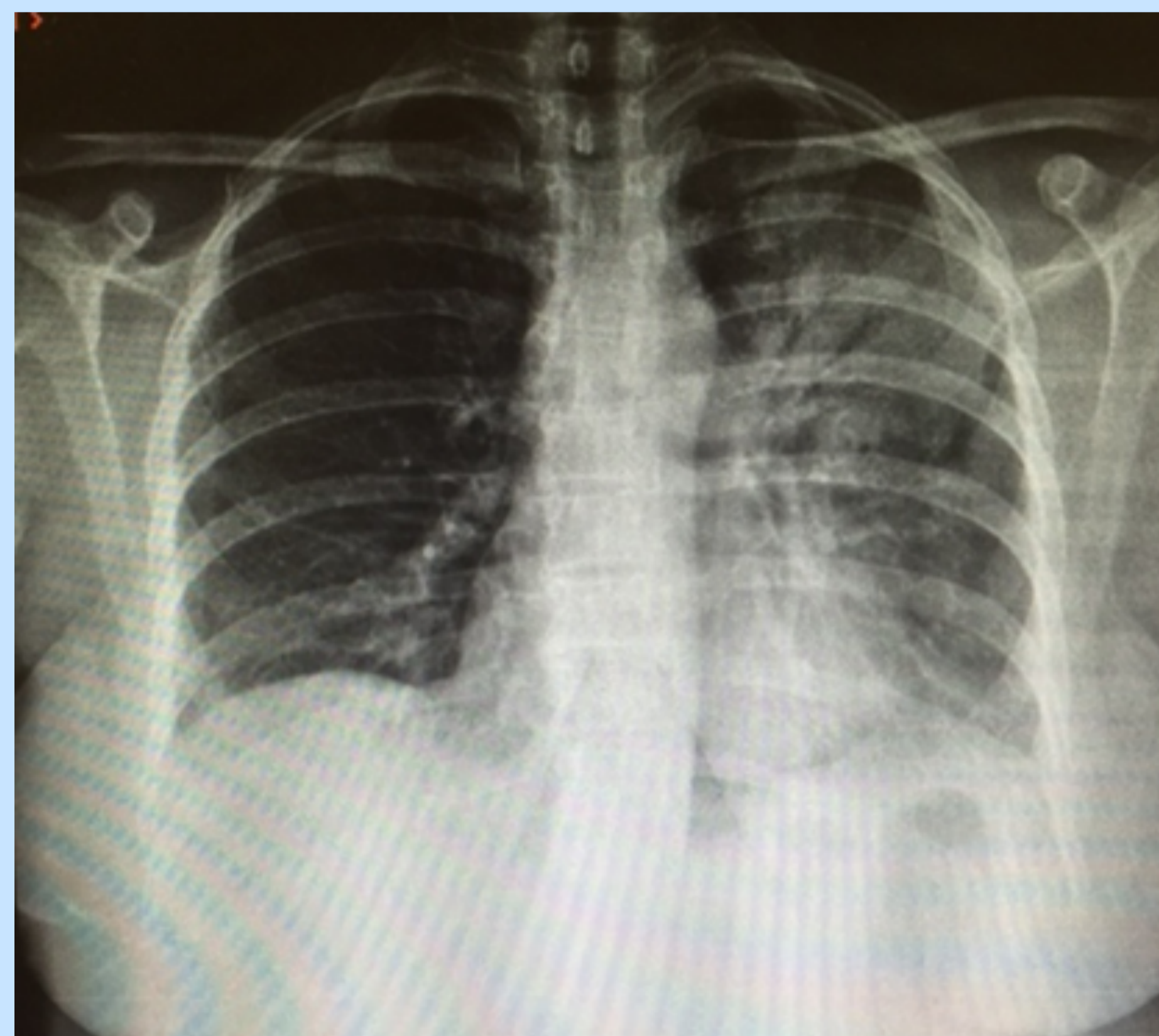
Blesa Mingarro Verónica (1), Garcia Garcia Jose Ignacio (2)
(1) Residente MFyC CS Liria. H. Arnau de Vilanova. (2) Medico de Familia CS Puerto de Sagunto

* Introducción:

La Neumonía organizativa criptogénica (NOC) suele aparecer en pacientes entre los 50-60 años, con clínica insidiosa, soliendo asociar fiebre y con buena respuesta al tratamiento con corticoides. En nuestro caso fue en diagnóstico de exclusion ante normalidad de pruebas y respuesta al tratamiento.

* Descripción sucinta del caso:

Mujer de 51 años que acude a su Centro de Salud por fiebre de 39°C de 20 días de evolución. Refiere disnea de moderados a mínimos esfuerzos y tos no productiva. Como antecedentes destaca adenocarcinoma de mama infiltrante intervenido con radioterapia (RT) coadyuvante hasta hace 3 meses, en tratamiento actualmente con tamoxifeno 20 mg al día. Ante la persistencia de la clínica y los antecedentes de la paciente se remite a Urgencias Hospitalarias para estudio.



Estrategia práctica de actuación:

En la consulta de atención primaria presenta una exploración por aparatos sin hallazgos significativos destacando una saturación ambiental de 96% y fiebre de 38.2°C, sin cambios en Urgencias, destacando en las exploraciones complementarias: leucocitosis con neutrófilia, PCR 267 y condensación lobar superior izquierda en la radiografía de tórax. Quedo ingresada a cargo de Neumología para completar estudio, observando en TAC condensación neumónica en LSI con focos de condensación panlobares de predominio subpleural. Se solicito fibrobroncoscopia que resulto normal. Planteando el diagnostico por exclusion de NOC iniciándose corticoterapia, con mejoría clínica y radiológica a los dos días.

* Bibliografía y método empleado para la búsqueda bibliográfica:

- Olivares A F, Fica C A, Charpentier V P, Hernández M A, Manríquez A ME, Castro S M. Cryptogenic organizing non-resolving pneumonia. Report of one case. Rev Med Chil.2014 Feb; 142(2):261-6. - Bravo S.A, Torres. S.MA, García R.F, Sánchez A.C, Parrón.P.M, Pardo. R.M Patrones de presentación de la neumonía organizada mediante tomografía computarizada de alta resolución Arch Bronconeumol.2006 Agosto;42:413-6