Autores:
Pancorbo Carro María, Ruiz-Risueño Montoya Alvaro, Garcia Santos Daniel Leonardo, Ramallo Holgado Carolina, Bañagasta Jaquez Laura, Roncero Martin Sara Isabel

DOCTOR, I JUST ARRIVED IN ESPAÑA. LOOK AT MY BRAZO!

Introduccion:
La trombosis venosa profunda (TVP) de miembro superior es una patología que representa el 10% de las TVP y se encuentra en alza debido al uso de catéteres venosos centrales, marcapasos y cardiodesfibriladores; siendo más frecuente por cuestiones anatómicas en miembro superior izquierdo.

Descripción del caso:
Varón inglés de 69 años, antecedentes: HTA, TEP bilateral, marcapasos por arritmia. Tratamiento crónico: dabigatran, lansoprazol, amlodipino, bisoprolol. Consulta por aumento de calibre de brazo izquierdo y sensación de parestesias que comenzó a las 2 horas después de aterrizar de un vuelo de una hora y media hace 2 días.
Exploración: TA 153/85 mmHg, FC 75lpm, Sat 96%, 36ºC. Buen estado general. Eupneico. Auscultación cardiopulmonar: rítmico sin soplos, murmullo vesicular conservado. Abdomen: normal. Extremidades inferiores: sin edemas ni signos de TVP. Extremidad superior izquierda: aumento del perímetro de antebrazo con edema, eritema y aumento de temperatura. Fuerza conservada. Pulso radial simétrico, sensibilidad conservada, no cordón venoso, heridas ni erosiones.
Pruebas complementarias: ECG: ritmo auricular irregular, dímero D 1257ng/ml .Eco-doppler: TVP de miembro superior. **Tratamiento** con heparina de bajo a dosis anticoagulante

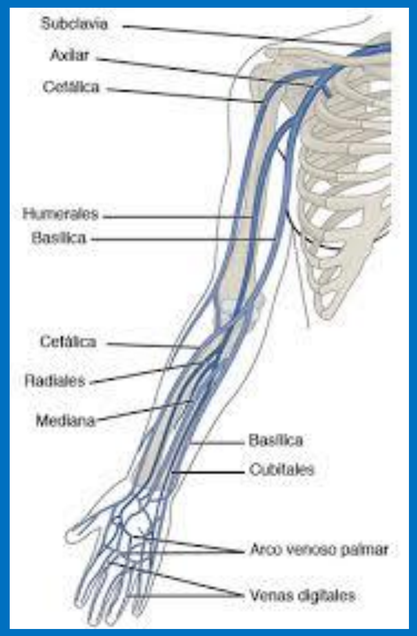

Conclusión:
Se debe realizar un diagnóstico diferencial ante un edema de miembros superiores con infección tejido celular subcutáneo, contusión-tendinitis, linfedema y TVP incluso en paceintes anticoagulados. Tras anamnesis, exploración física si se pretende descartar TVP se precisa derivar al paciente a Urgencias para realización de pruebas complementarias. En nuestro caso el dímero D mayor de 500 ng/ml (valor de referencia de nuestro centro) nos indica junto con la clínica la necesidad de realizar un eco-doppler que confirme el diagnóstico y poder comenzar el tratamiento indicado y decidir si el paciente tiene criterios de ingreso hospitalario.

Rodriguez Garcia J.L, Arévalo Serrano J,Jimenez Mena M, Azaña Defez J.M.Green Book:Diagnostico, tratamiento médico.España: Marban;2012
Carlavilla Martinez, A.B; Castelbón Fernández, F.J; García Sanchez, J.I; et al. Manual de Diagnóstico y Terapéutica Médica. 6ª ed. Madrid: MSD; 2007.

Grant J, Stevens S, Woller S, et al. Diagnosis and management of upper extremity deep-vein thrombosis. Thromb Haemost 2012; 108: 1097-1108.