XXIII Congreso Nacional de medicina general y de familia
SEMG Sociedad Española de Médicos Generales y de Familia
GRANADA 2016 26-28 MAYO

DORSALGIA EN RELACIÓN CON MAL DE POTT. A PROPÓSITO DE UN CASO

C. Bugallo Cacabelos, A. López López. MIR Medicina Familiar y Comunitaria. Lugo.

Introducción

La espondilitis tuberculosa (ET) es una manifestación infrecuente de la tuberculosis. En ocasiones es calificada como lumbalgia o artrosis dada su evolución crónica. El diagnóstico es tardío, provocando gran destrucción ósea, formaciones abseificantes y déficit neurológico, empeorando su pronóstico.

Descripción sucinta del caso:

Varón de 70 años sin antecedentes de interés que presenta dolor dorsolumbar progresivo de cinco meses de evolución causándole notable limitación, astenia y adelgazamiento, sin fiebre aunque recibió tratamiento con antiinflamatorios. A la exploración, posición antiálgica con flexión del tronco hacia delante y derecha, febrícula de 37.5ºC y dolor a la palpación de apófisis espinosas dorsales inferiores. La radiografía dorsolumbar muestra degeneración y destrucción ósea en D11 y D12. No alteraciones analíticas relevantes. En cuando al diagnóstico diferencial nos planteamos espondilitis brucelar, tuberculosa o piógena. El Mantoux resultó positivo y la anatomía patológica de la biopsia de la vértebra confirmó la existencia de inflamación granulomatosa con necrosis y células gigantes. Lo que nos confirma el diagnóstico de ET, iniciando tratamiento tuberculostático con cuádruple terapia.

Fig 1. Radiografía simple dorsal lateral. Destrucción ósea en paciente con Osteomielitis Tuberculosa.

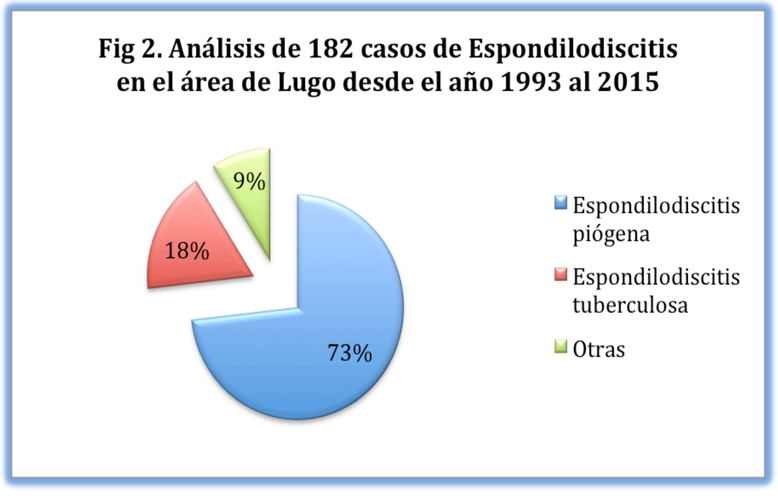

Estrategia práctica de actuación

La ET es una infección infrecuente que afecta principalmente a ancianos y cuya incidencia está en aumento dada la mayor longevidad de la población. Su diagnóstico es a los 6-12 meses tras inicio de la clínica, acompañándose de síndrome tóxico y ausencia de fiebre, con frecuencia enmascarada por tratamiento con antiinflamatorios. Afecta sobre todo a vértebras dorsales, la analítica es anodina y los hemocultivos negativos. Para su diagnóstico es primordial la sospecha clínica, Mantoux o IGRA positivos, biopsia y cultivo de la vértebra afectada. Es importante un diagnóstico precoz por lo que debemos sospechar de ET en aquellos pacientes con dolor dorsal subagudo e imagen radiológica sugestiva.

	ESPONDILODISCITIS TUBERCULOSA
Edad	66 años (45-83)
Sexo	Varón (66.6%)
Duración clínica	7 meses (2-10)
Fiebre, escalofríos, tiritona	77% fiebre y escalofríos. Raro tiritona.
Síndrome tóxico	77%
Dolor columna	88.8%
Localización	55.5% dorsal 44.4% lumbar
Afectación extravertebral	55.5% absceso paravertebral o psoas
Clínica Neurológica	22.2%
Alteraciones analíticas:	
- Leucocitosis	Ninguno
- Neutrofilia	22.2%
- VSG alto	77.7%
- PCR alto	33.3%
Hemocultivos	Negativos 100%
Cultivo vértebra	3 que fueron positivos
Otros cultivos	Absceso paravertebral: 2 que fueron positivos. Esputo: 2 que fueron positivos
Cultivos positivos en total	55.5%
Patógenos	*Mycobacterium tuberculosis complex* (66%), *Mycobacteryum bovis* (11%)

Tabla 1. Análisis de 8 casos de Espondilitis Tuberculosa en el área de Lugo

Palabras-clave empleadas en la búsqueda bibliográfica

Osteomielitis vertebral, tuberculosis, granulomas caseificantes.

Bibliografía y método empleado para la búsqueda bibliográfica

1. Juan D. Colmenero. Establishing the diagnosis of tuberculous vertebral osteomielitis. Eur Spine J (2013) 22 (Suppl 4): S579-S586 2. Werner Zimmerli, M.D. Vertebral Osteomyelitis. N Engl J Med 2010; 362:1022-9. 3. J. D. Colmenero. Pyogenic, tuberculous, and brucellar vertebral osteomielitis: a descritpive and comparative study of 219 cases. Annals of the Rheumatic Diseases 1997;56:709-715