

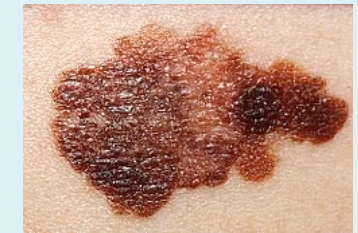La importancia de la detección precoz en el melanoma

Autores: Fernández-Sobredo N¹, Ruíz-Álvarez A², Vidal-Tanaka S¹, Kasteel-Martínez C³, Villalibre- Calderón C⁴, Roz-sánchez M²

Centro de Trabajo: C.S. Las Vegas¹, C.S. La Magdalena², C.S El Natahoyo³, Hospital San Agustín⁴

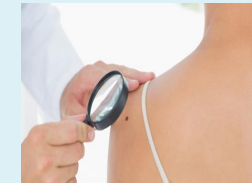Introducción:

El melanoma es la neoplasia causante del **75% de las muertes** relacionadas con el **cáncer de piel** y la **exposición a la radiación ultravioleta**. Su incidencia ha aumentado en las últimas décadas y muestra tendencia a seguir incrementando de forma más rápida y a edades más tempranas que otras neoplasias.



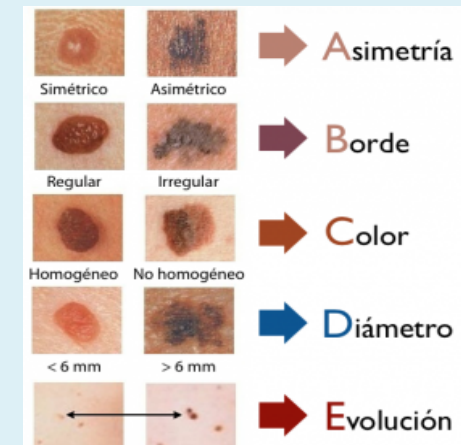
Descripción sucinta del caso:

Varón de 78 años con antecedentes de cirrosis hepática enólica y gammopatía monoclonal de significado incierto sin tratamiento, que es traído a Urgencias por una **alteración del comportamiento** de comienzo brusco. Se realiza una primera exploración en la que se objetiva una desconexión parcial del medio con disartria asociada y ante la sospecha de un código ictus, se realiza un **TC** de urgencia dónde se detectan **varias lesiones compatibles con metástasis o mieloma**, por lo que ingresa. Tras varias pruebas de imagen y un electroencefalograma se diagnostica de crisis parcial de etiología tumoral y enfermedad neoplásica diseminada. Se realiza una exploración física exhaustiva encontrándose una lesión escapular que es biopsiada confirmándose el diagnóstico de **melanoma en estadio IV**. Se trata con levetiracetam con mejoría clínica y se da de alta con tratamiento paliativo, falleciendo en tres semanas.



Estrategia práctica de actuación:

Con este caso queremos resaltar que la **detección precoz del melanoma** y la escisión de la lesión es el tratamiento más efectivo para prevenir la enfermedad metastásica y aumentar la supervivencia. Por ello, los profesionales de Atención Primaria tenemos un papel fundamental en el reconocimiento de lesiones sospechosas y en **la prevención primaria, educando a la población sobre fotoprotección y enseñando a los pacientes, a detectar cambios en sus lunares (regla ABCDE)** por los que tienen que consultar con su médico. Como conclusión decir que cuando un melanoma es detectado en un estadio inicial las perspectivas son excelentes con tasas de supervivencia de hasta el 95%.



Bibliografía:

- Uptodate.es [Internet]. Screening and early detection of melanoma. [Citado 20 marzo 2016]. Disponible en: <http://www.uptodate.com/contents/screening-and-early-detection-of-melanoma>.
- Aecc.es [Internet]. Cáncer de piel melanoma. [Citado 22 marzo 2016]. Disponible en <https://www.aecc.es/SOBREELCANCER/CANCERPORLOCALIZACION/MELANOMA/>
- A. Bernard Ackerman, Helmut Kerl, Jorge Sánchez et al. En: Ackerman dermatología de bolsillo. España: Marbán; 2010. p. 381-404.