Dolor abdominal y fiebre: el diagnóstico que no queremos hacer.

Autores: Vanessa Marques Barbosa [1], Elena De Dios Rodríguez [1], Juan Ignacio Berrocoso Sánchez [2], Patrícia Martínez Pérez [2], Gaisha Danabayeva [1] Raúl Perales Muñoz [3]

[1]Centro de Salud Miguel Armijo, [2]Centro de Salud Alamedilla, [3]Centro de Salud Las Águilas (Madrid)

UNIDAD DOCENTE MULTIDISCIPLINAR ATENCIÓN FAMILIAR Y COMUNITARIA SALAMANCA

INTRODUCCIÓN:

El cáncer de colon es el 3º más frecuente en hombres y el 2º en mujeres. 20% de los pacientes presentan metástasis en el momento del diagnóstico por lo que se recomiendan revisiones anuales por el médico de familia y screening desde los 50 años. Dentro de sus presentaciones atípicas está el Síndrome febril.

DESCRIPCIÓN DEL CASO:

Mujer de 41 años, fumadora 20 paquetes/año, hermana con Síndrome de Down. Acude por fiebre de 15 días de evolución sin mejoría con antibioterapia y dolor abdominal difuso. Heces blandas pálidas sin vómitos. Anorexia y pérdida de 5kgs en 2 meses.

Exploración: FC 107lpm, **Tª 38,3ºC**. Leve ictericia. Abdomen blando, dolor difuso mayor en flanco derecho. No megalias. **Murphy+ y Blumberg+.**

Pruebas complementarias:

Analítica: **Bilirrubina T 30mg/dl, Bilirrubina D 6mg/dl, FA 650, GGT 145, PCR 15, procalcitonina 3.**

Ecografía abdominal: **Dilataciones biliares extrahepáticas** que no sugieren cálculos.

CPRM: Sugiere metástasis biliares con área necrótica.

Colonoscopia: Lesión en colon derecho con biopsia + para adenocarcinoma.

Diagnóstico: Sepsis por infección de metástasis biliares de adenocarcinoma de colon.

Diagnóstico diferencial: Coledocolitiasis, colecistitis, absceso hepático.

Evolución: Abordaje paliativo.

ESTRATEGIA PRÁCTICA DE ACTUACIÓN:

Ante la clínica presentada y los hallazgos analíticos que sugieren obstrucción biliar y colestasis disociada, el siguiente paso es determinar el origen de la colestasis siendo prioritarias las pruebas de imagen. La presencia de colestasis disociada debe alertarnos en atención primaria sobre la posibilidad de neoplasia hepática, en particular sobre la vía biliar. En el caso de nuestra paciente se detectan dilataciones biliares extrahepáticas en ecografía que no sugieren existencia de cálculos por lo que se deriva la paciente al Servicio de Urgencias. A través de CPRM y colonoscopia se objetivan metástasis biliares necróticas, probable foco séptico, secundarias a cáncer de colon primario.

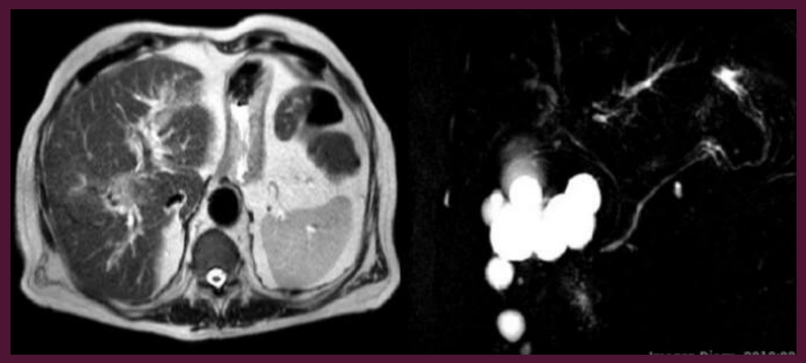

BIBLIOGRAFÍA:

-Speights VO, Johnson MW, Stoltenberg PH, et al. Colorectal cancer: current trends in initial clinical manifestations. South Med J 1991; 84:575.

-Panwalker AP. Unusual infections associated with colorectal cancer. Rev Infect Dis 1988; 10:347.

PALABRAS-CLAVE: Metástasis, vía biliar extrahepática, cáncer de colon, fiebre, dolor.