

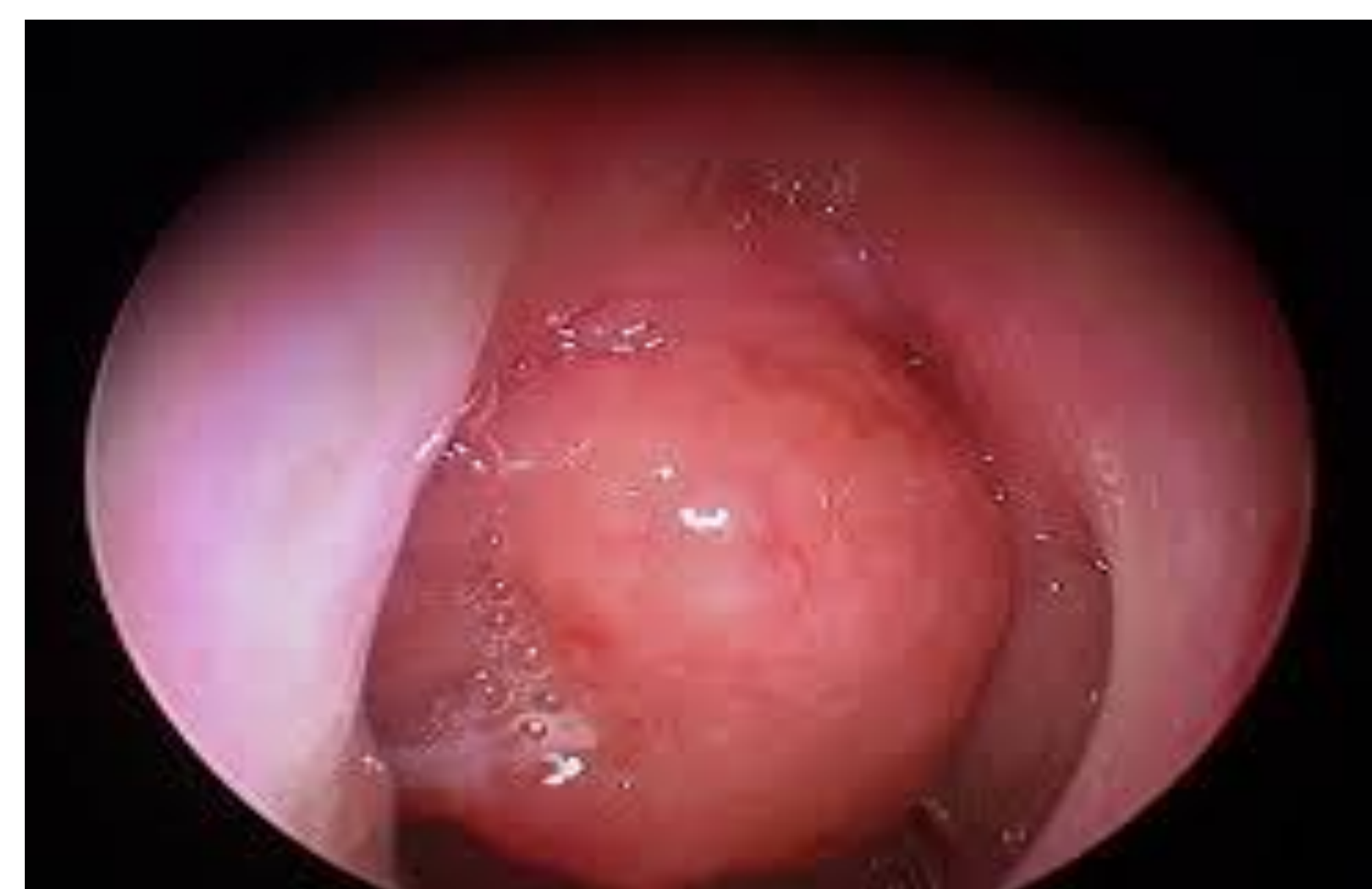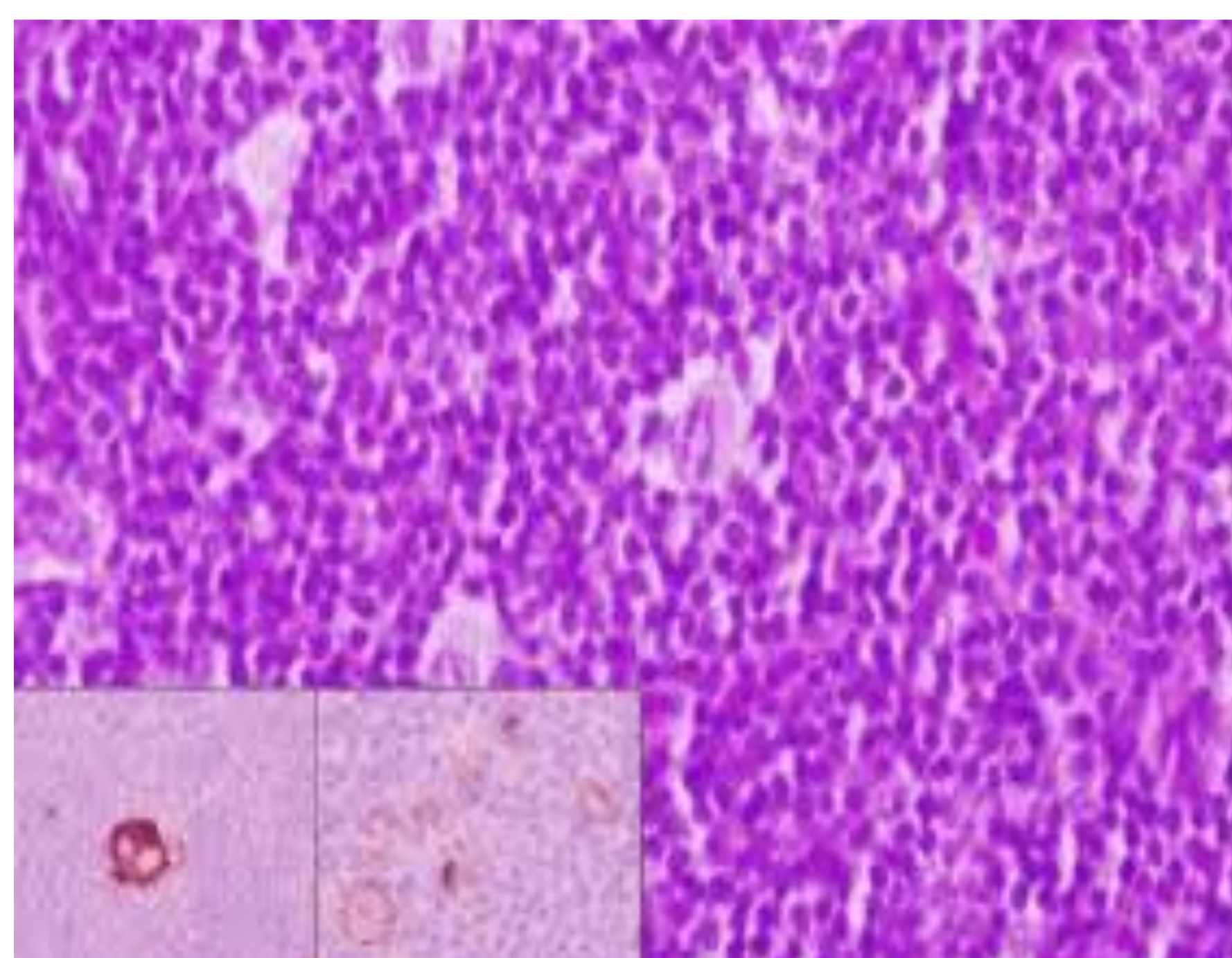


¿OTRA OTITIS ?LINFOMA DE CAVUM

AUTORES: Francisca Gómez Molleda (1) , Borja del Rivero Sierra (1) , Jesús Linio Mateos (1) , Miguel Angel Rúa Guerra (2), Verónica Santos Urrutia (3), M.^a Soledad Piris Santamaria (4)

CS Alto Asón , Ramales de la Victoria, Cantabria., (2) CS Campoo-Los Valles , (3) CS Arrayanes, Linares, Jaén, (4)CS Cotolino , Castro Urdiales , Cantabria

INTRODUCCION : Los tumores de cavum son poco frecuentes ,siendo el más importante el linfoma no Hogking. No se conocen las causas . sólo factores de riesgo . Se manifiesta por clínica insidiosa , no definitiva ,por lo que consultan repetidamente hasta llegar al diagnóstico con pruebas de imagen y biopsia



DESCRIPCION : Mujer de 54 años. Depresión. Fumadora. Consulta varias veces por dolor de oído izquierdo. Escasa respuesta a la analgesia, corticoide y antibiótico. Refiere disminución de audición. Posteriormente aparece adenopatía axilar , laterocervical y supraclavicular izq. Ante la sospecha de linfoma se pide analítica con proteinograma,siendo normales repetidamente. Persiste sensación de ocupación oído izd por lo que se deriva a otorrino. En fibroscopia hay tumoración en cávum. En TAC múltiples adenopatías anómalas. Se biopsia médula y adenopatía , se establece diagnóstico de linfoma no Hodgkin folicular , de bajo grado. En el estudio de extensión presenta LOE (lesión ocupante de espacio) en bazo y mesenterio.Dado el bajo grado de malignidad de este tumor, se decide no tratamiento. Actualmente presenta buen estado general y acude a revisiones en hematología. Valorando posibilidad de quimioterapia.

La analítica y proteinograma han sido repetidamente normales. La otoscopia es normal , salvo ligera hiperemia de conducto auditivo.En audiometria no encontramos ningún hallazgo. La exploración minuciosa de las distintas cadenas ganglionares nos hizo pensar en linfoma. El diagnóstico le ha dado las pruebas dirigidas , fibroscopia , TAC y biopsia de adenopatía y medular.

Inicialmente se decide no tratar , pues un porcentaje de linfomas de bajo grado no cura con quimioterapia (al igual que un porcentaje de linfomas de alto grado sí cura con quimioterapia).

BIBLIOGRAFIA : +Levine y colaboradores. Clínica y tratamiento AIDS-LNH. Oncology 1987; 11:41-46.

+Llaveró Segovia. Incidencia y evolución del linfoma de cavum en el SIDA. ActA orl , eSPaña , 1998; 49: 537-540-

+Linfomas extraganglionares en cabeza y cuello. Clínica , patología , inmunoterapia y genotipo. Patología 2009; 47: 7-18.

+Contreras. Linfoma no Hodgkin intraoral. Acta ORL . Vol 52 : 609-14