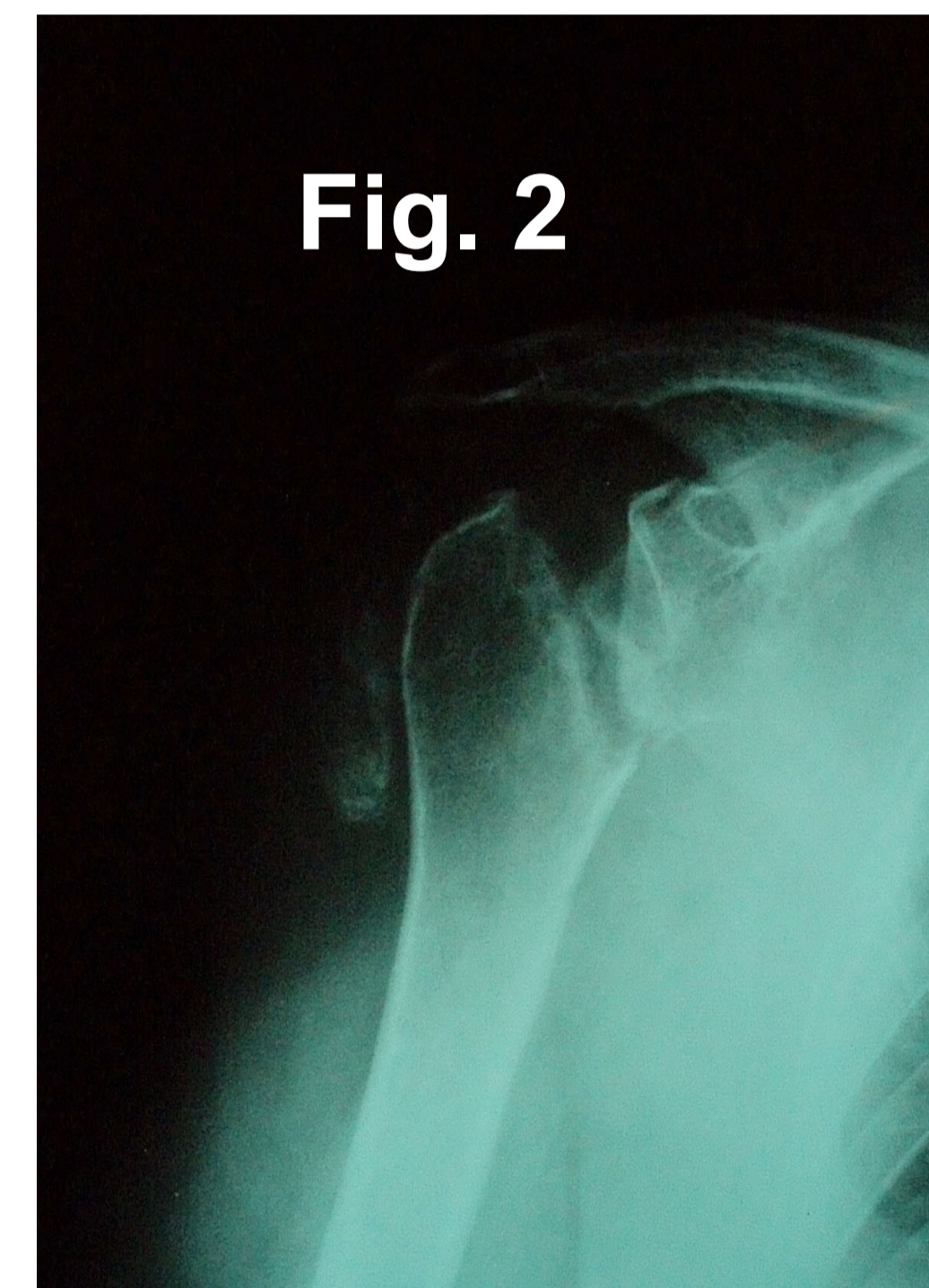
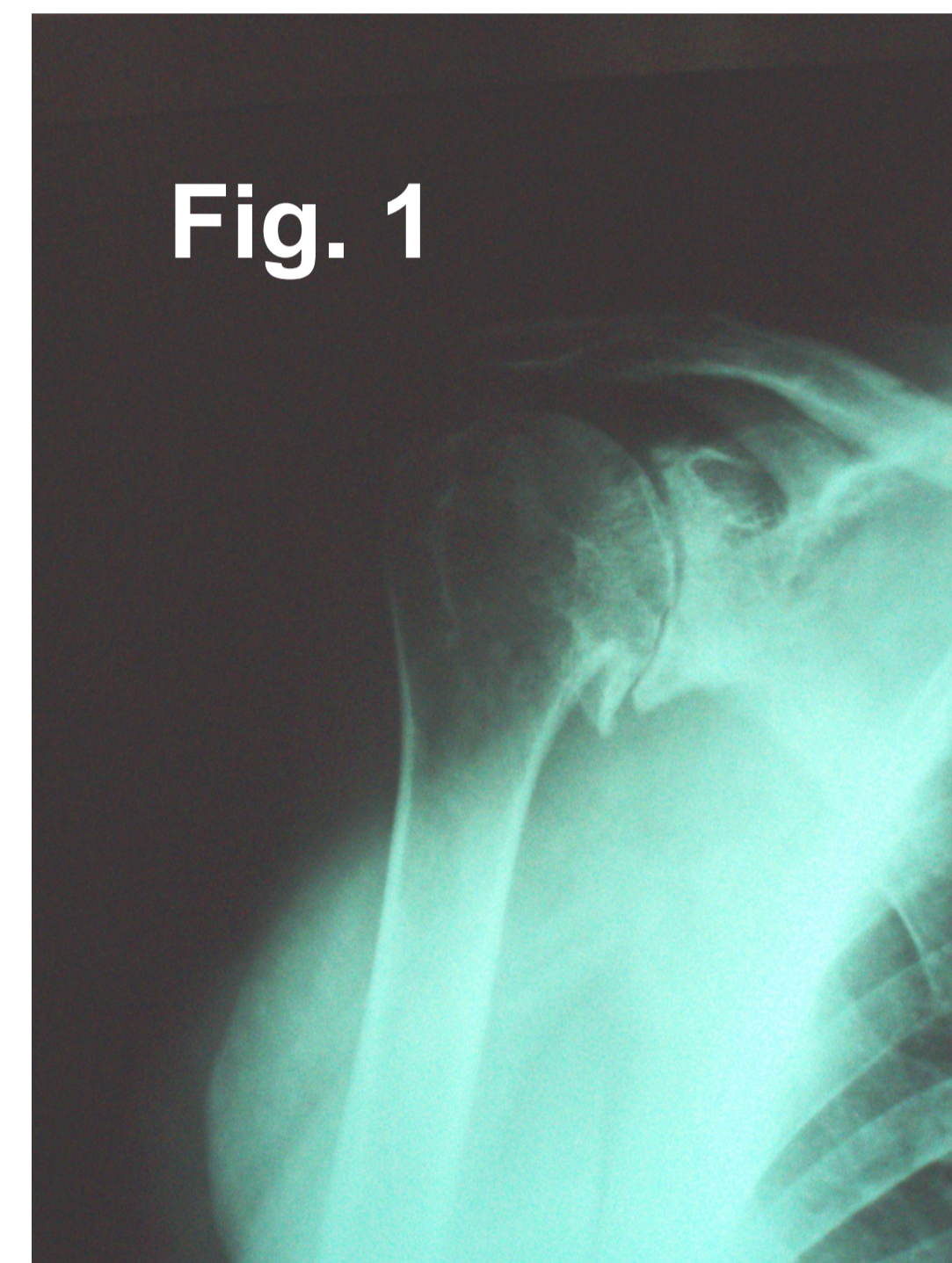


AUTORES: 1-DOMÍNGUEZ ARÉVALO, MARÍA JESÚS; 2-SAN PEDRO ORTIZ, NURIA ESTHER; 3-GARCÍA SANFILIPPO, MARÍA DOLORES; 4-RODRÍGUEZ PORRES, MARIANO; 5-OLAVARRÍA ATECA, VALVANUZ; 6-PÉREZ SANTAMARÍA, MARIANO.

CENTRO DE TRABAJO: 1.C,S, COLINDRES; 2-C.S. ALTO ASÓN; 3-C.S. SAN VICENTE DE LA BARQUERA; 4-C.S. BAJO ASÓN; 5-C.S. COLINDRES; 6-HOSPITAL DE LAREDO (COMUNIDAD AUTÓNOMA DE CANTABRIA)

INTRODUCCIÓN: La necrosis de la cabeza humeral supone la segunda osteonecrosis más frecuente. Las causas más habituales son la traumática y por consumo de corticoides, habitualmente por dosis elevadas durante un tiempo prolongado siendo excepcional la asociación que se muestra en este caso clínico.



DESCRIPCIÓN DEL CASO: Mujer de 74 años que refiere dolor invalidante de hombro derecho de varios meses de evolución refractario a tratamiento conservador. Sin antecedentes de interés. Realizadas radiografías se objetivan signos degenerativos severos compatibles con artropatía de manguito rotador (fig. 1). Dada la afectación clínica se propone infiltración corticoidea en hombro afecto. En reevaluación realizada 4 semanas después la paciente refiere empeoramiento. Se repite estudio radiológico mostrando una destrucción completa de la cabeza humeral (fig. 2)

ESTRATEGIA TERAPEÚTICA: Ante la sospecha de una entidad infecciosa o tumoral que justificara la rápida evolución se realizó estudio completo con analítica, gammagrafía, Tomografía axial computerizada y Resonancia magnética nuclear, siendo todos los estudios concluyentes con necrosis de cabeza humeral. Se remitió a hospital de referencia para tratamiento definitivo. En estudios anatomopatológicos y microbiológicos postoperatorios fueron informados como necrosis ósea sin otros hallazgos significativos

PALABRAS CLAVE: Artropatía manguito, infiltración, corticoides, necrosis humeral.

BIBLIOGRAFÍA:

- 1-Cruess RL. Steroid induced avascular necrosis of the head of the humerus. Natural history and management. *J. Bone Joint Surgery Br.* 1976;58(3):313-317
- 2-Heinmann WG, Freiburger RH. Avascular necrosis of the humeral head after high dosage corticosteroid therapy. *N. England J. Med.* 1960 vol. 6 ;263:672-675.
- 3-Orfaly RM, Rockwood CA, Esenyel CZ, Wirth MA. Shoulder arthroplasty in cases with avascular necrosis of the humeral head. *J. Shoulder Elbow surg.* 2006. 15(3):81-88.

