



NEUMOPERITONEO COMO COMPLICACIÓN DE ÚLCERA PÉPTICA

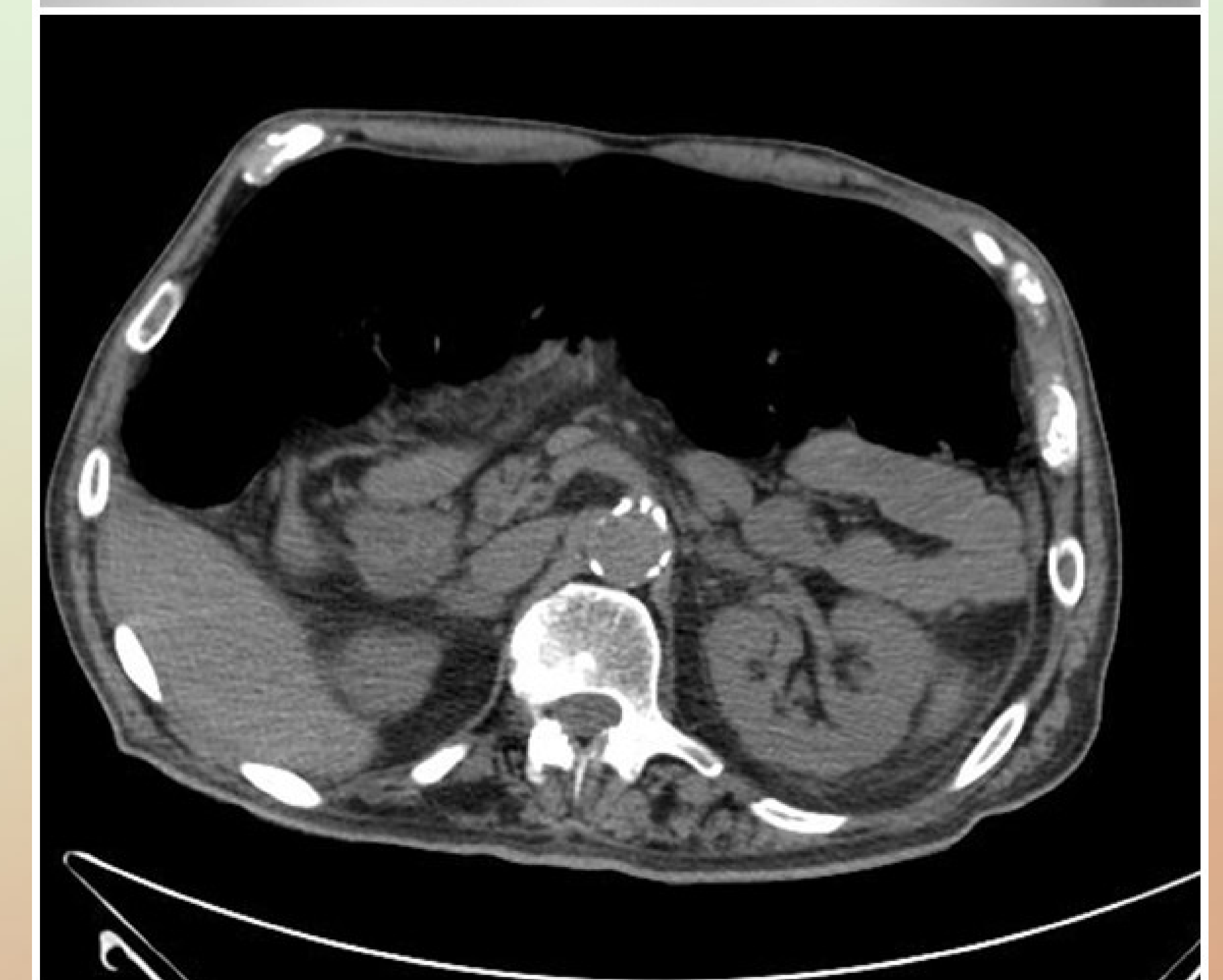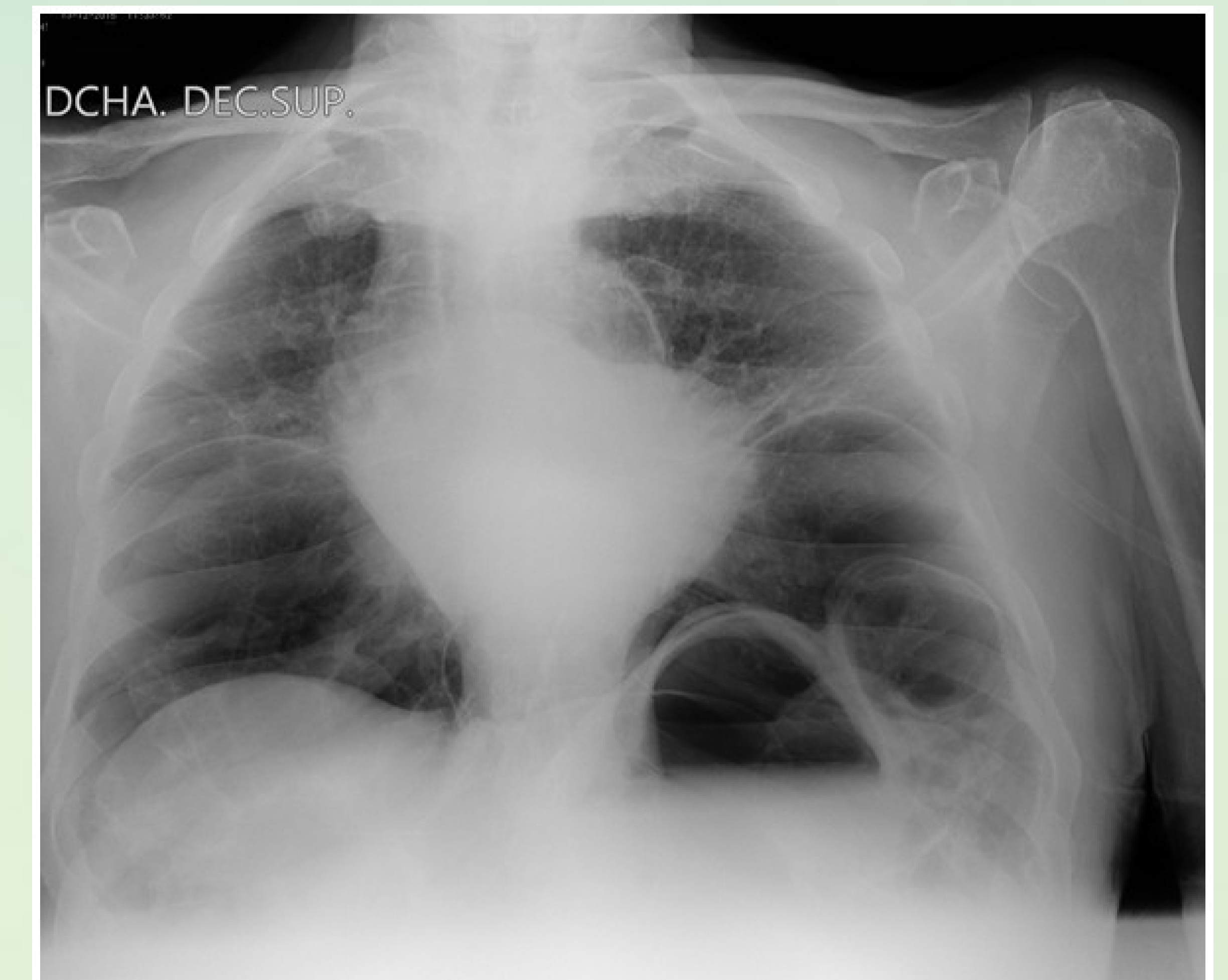
AUTORES: Piris García,X; Priede Diaz,M.I; Hierro Cámara,M; Cohen Escovar,M.M; Alonso Alfayate,B; González Loyo,R.

Introducción: La úlcera péptica es una patología frecuente que es importante que los médicos de primaria sepamos actuar adecuadamente en los factores que favorecen su aparición y recidiva para intentar evitar complicaciones como la perforación de víscera hueca que presentamos.

Descripción sucinta del caso: Varón de 78 años con enfermedad de Alzheimer avanzada, con factores de riesgo riesgo cardiovascular, arteriopatía periférica e insuficiencia renal crónica. Al de dos días del alta hospitalaria por apuntación de segundo dedo pie izquierdo y neumonía acude por deterioro general, taquipnea y febrícula por lo que se deriva a Urgencias Hospitalarias. En la exploración física llama la atención que esta hipotenso, taquicárdico y presenta crepitantes base izquierda con un abdomen anodino. La analítica muestras leucocitos con neutrofilia y una PCR de 11.90. En la radiografía de tórax se visualiza imagen compatible con neumoperitoneo que altera la morfología de la silueta cardíaca. Se realiza laparotomía exploradora hallando perforación en cara anterior de fundus gástrico, sin induración periférica.

Estrategia práctica de actuación: La úlcera péptica es una enfermedad crónica con exacerbaciones y remisiones. Factores que favorecen la recidiva: infección persistente por *Helicobacter pylori*, ingesta de aspirina o AINE, tabaquismo,... Entre las complicaciones por orden de frecuencia: hemorragia, perforación y penetración a órganos vecinos y estenosis pilórica. La perforación supone la penetración de la úlcera de todas las capas del estómago o duodeno alcanzando la cavidad peritoneal y se produce en un 5% de los ulcerosos, más frecuente en varones. La radiografía simple de abdomen muestra neumoperitoneo en dos tercios de los casos. El diagnóstico debe ser clínico y no retardarse. La mortalidad oscila entre 10-40%.

Palabras-clave: Pneumoperitoneum; Stomach Ulcer; Peptic Ulcer



Bibliografía y método empleado para la búsqueda bibliográfica:

1. Malfertheiner P, Chan FK, McColl KE. Peptic ulcer disease. Lancet. 2009;374(9699):1449–1461. doi: 10.1016/S0140-6736(09)60938-7.
2. Bertleff MJ, Lange JF. Perforated peptic ulcer disease: a review of history and treatment. Dig Surg.2010;27(3):161–169. doi: 10.1159/000264653