XXIII Congreso Nacional de medicina general y de familia
SEMG Sociedad Española de Médicos Generales y de Familia
GRANADA 2016 26-28 MAYO

NEURINOMA DEL ACUSTICO, Control del dolor y … ¿ ahora qué ? . Neuroma

AUTORES: Francisca Gómez Molleda (1), Borja del Rivero Sierra (1), Jesús M. Linio Mateos (1), Alicia Santos Urrutia (2), M.ª Soledad Piris Santamaría (3), Silvia Pardo del Olmo Sáiz (4)
(1) CS Alto Asón , Ramales de la Victoria, Cantabria, (2) CS Campoo-Los Valles, (3) CS Cotolino, Castro Urdiales, (4) CS Camargo interior.

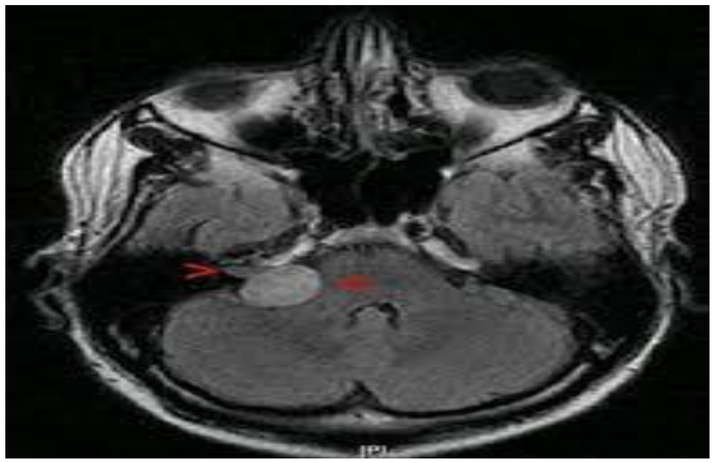

HISTORIA NATURAL : El neurinoma ó schwannoma en su gran mayoría es un tumor benigno. Afecta principalmente al VIII par y en 2º lugar al V par. Puede originarse en cualquier par craneal ó espinal , excepto nervio óptico y olfatorio que están mielinizados por oligodendroglía y no por células de schwann.
El neuroma del acústico afecta fundamentalmente a la rama vestibular por lo que la clínica predominante es la sordera unilateral sin causa aparente. Se distingue de otros tumores del ángulo pontocerebeloso por su lento crecimiento dentro del conducto auditivo interno , lo agrandan , lo destruyen lentamente por lo que se manifiesta con pérdida de audición , menos frecuente es el mareo u otros síntomas vestibulares. Al crecer puede comprimir el cerebelo , protuberancia ó el nervio facial. Se debe realizar audiometría y si la clínica no tiene causa aparente hay que realizar RMN donde encntramos una imagen de intensificación densa y uniforme. El tratamiento es la cirugía con extirpación tumoral, dependiendo del tamaño , en ocasiones , la recuperación de la audición es inviable. Si es muy grande , la cirugía es para evitar la compresión de estructuras de la fosa posterior. Otra técnica utilizada es la radiocirugía. Las complicaciones post-cirugía dependen del tamaño y posibilidad de extirpación.

DESCRIPCION DEL CASO : Varón de 61 años. Antecedentes familiares , madre : diabetes mellitus y dislipemia , padre : diabetes. Antecedentes pwrsonales : Diabetes , Hipertensión arterial , resección transuretral de próstata en 2009. No hábitos tóxicos.
En octubre 2015 consulta por neuralgia en territotio del trigémino , descargas , dolor lancinante de dias de evolución. Acude a urgencias de atención primaria , urgencias de hospital comarcal y de referencia,consulta del odontólogo, así como a la consulta de atención primaria. Se le pautan diversos analgésicos y antinflamatorios con escasa respuesta, salvo a la pauta de tegretol ascendente.. Realizada anamnesis , el paciente presenta pérdida de audición unilateral de varios años de evolución que no había consultado dada la lenta evolución de la pérdida. No presenta otros síntomas. Dada la intensidad del dolor , se deriva preferente a consultas de neurologia.En los dias siguientes refire gran mejoría del dolor pero presenta un rash en tronco , habonosos y pruriginoso que responde parcialmente a la administración de corticoides y antihistamínicos, la clínica se agraba,al finalizar tratamiento. Se trata de alergia al tegretol , único fármaco que controla el dolor en este caso. Previa a la cita , acude a estudio privado donde la RMN revela masa en el ángulo pontocerebeloso que impronta en protuberancia y pedúculo cerebeloso , cranealmente comprime segmento proximal del trigémino, no hay hidrocefalia. En diciembre 2015 ingresa para craneotomia occipital, no se puede liberalr la porción medial , queda un resto capsular muy adherido a vasos y nervios. Buena evolución del dolor pero aparecen una serie de efectos secundarios , facial derecho periférico completo , parálisis parpebral con posterior úlcera corneal grave , inestabilidad de la marcha.
Evolución lenta ,en febrero 2016, camina con apoyo de bastón , mínima disartria , persistencia desviacíón comisura bucal con incontinencia para líquidos , algia facial controlada , salvo intenso dolor ocular , mala evolución de la úlcera corneal a pesar de diverosso tratamientos y de oclusión ocular. Ha precisado trasplante de membrana anniótica y tarsorrafia.
Actualmente en rehabilitación maxilofacial , fisioterapia para tono muscular y pérdida de visión ocular , se espera recuperación subtotal en periodo de 1 año.

BIBLIOGRAFIA:
+Harrison. Med Interna (17ª edición)
+ Disociación clínica-tamaño tumoral. ¿Realidad ó problema de medida ? Del Río L. Acta otorrino. Esp. 2006; 57:345-49
+RMN , prueba de elección en el despistaje de tumores del ángulo. Acta otorrino , Esp 2001; 52:651-6.

PALABRAS CLAVE: Neoroma , neuralgia , sordera , benignidad, cirugia