DOLOR TORÁCICO EN OCTOGENARIA

Autores: Carmen De La Hoz Regules[1], Carolina Cayón De las Cuevas[2], Raquel S. Castro Prieto[3], Francisco J. Álvarez Álvarez[4], Amparo R. Fernández Escudero[5]. José María Muñoz Pérez[6].
Centro de Trabajo: Médico de familia-SUAP Suances[1], Médico de Familia-C.S.Sardinero[2], Médico de Familia-C.S.Selaya[3], Médico de Familia-C.S. Nansa[4], Médico de Familia-Sustituto[5] , Médico de Familia-C.S. Liébana[6] . Servicio Cántabro de Salud.

INTRODUCCION:

La evaluación del paciente con dolor torácico es uno de los mayores retos para los médicos en su práctica clínica. Mediante una rápida anamnesis y la obtención de un Electrocardiograma (ECG) en los primeros 10 minutos, debemos ser capaces de plantear su abordaje más adecuado.

DESCRIPCIÓN:

Mujer de 84 años, hipertensa, con dolor torácico en reposo prolongado, de características anginosas, que cede con nitroglicerina sublingual. ECG ondas T (-) de V2-V6 y criterios de Hipertrofia ventricular izquierda (HVI).(figura 1) En la exploración física destacaban, Tensión arterial de 155/95 y un leve soplo eyectivo aórtico. El ECG evolutivo sin cambios. La seriación de marcadores de necrosis miocárdica fue negativa. Diagnóstico diferencial con la disección aórtica y el Tromboembolismo pulmonar. Ecocardiograma (figura 2): HVI moderada, sin alteraciones de la motilidad. Función global 60%. Sin hipertensión pulmonar y aorta ascendente normal. El cateterismo mostró arterias coronarias sin lesiones, pero sugiriendo la ventriculografía la presencia de hipertrofia apical severa (imagen de “as de picas”). Finalmente la resonancia cardiaca (figura 3) confirmó la presencia de una miocardiopatía hipertrófica apical (MCHA).

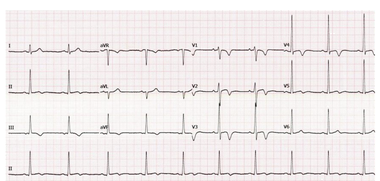

figura 1

ESTRATEGICA PRÁCTICA DE ACTUACION:

La MCHA es una variante de la miocardiopatía hipertrófica, con implicación casi exclusiva del ápex. Su pronóstico y cuadro clínico suele ser benigno, siendo la angina la manifestación más frecuente. El ECG característico con T gigantes negativas en derivaciones precordiales izquierdas. Los datos del ECG asociados al dolor torácico nos hicieron pensar en un síndrome coronario agudo. El ecocardiograma no pudo evidenciar la hipertrofia apical severa por las dificultades en la evaluación de los segmentos apicales, que hubiesen mejorado con la utilización de contraste intracavitario. La resonancia magnética es más sensible y específica para su diagnóstico y evalúa mejor el grado de hipertrofia.

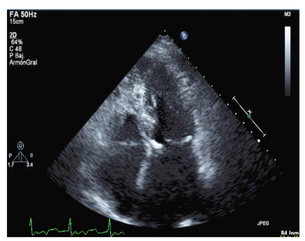

imagen 2

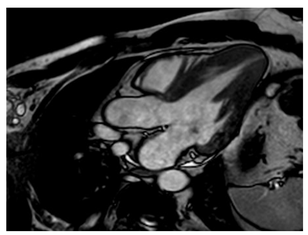

imagen 3

PALABRAS CLAVE:

Miocardiopatía hipertrófica apical. Dolor torácico.

BIBLIOGRAFIA:

1. Eriksson MJ, Sonnenberg B, Woo A, et al. Long-term outcome in patients with apical hypertrophic cardiomyopathy. J Am Coll Cardiol 2002; 39: 638-45.
2. Flett AS, Maestrini V, Milliken D, et al. Diagnosis of apical hypertrophic cardiomyopathy: T-wave inversion and relative but not absolute apical left ventricular hypertrophy. Int J Cardiol. 2015 Mar 15; 183:143-8.

P 234