

EL DOLOR ABDOMINAL NO ES LO QUE PARECE

Nour Sofia Alhadj Rabatt (1). Ricardo Sánchez Sánchez (2). Belkis Consuegra Moya (3). Ana Isabel Alarcon Escalonilla (4) ; Dra Francisca Isabel Castilla López Madrideojos(5) . Maria Ayuso Cuesta (6);
(1) Medico Familia Centro de Salud de Bargas; (2) Medico Familia Centro de Salud de Valmojado(3)Medico de Familia Centro de Salud de Illescas. (4) MIR de Familia Centro de Salud de Poligono.
(5)Medico familia Centro de Salud Bargas. (6) Enfermera Centro de Salud de Bargas.

HISTORIA CLÍNICA-ANTECEDENTES PERSONALES, ANAMNESIS:

Paciente de 25 años sin antecedentes de interés.

Aviso a domicilio por dolor abdominal agudo en paciente tendida en el suelo de 2 días de evolución que se ha agudizado en las últimas 6 horas.

EXPLORACIÓN FÍSICA

TA 60/40 mmHg, frecuencia cardiaca 110 lpm, Sat O2 98%
Consciente, orientada, en decúbito supino, tendida en el suelo. Hidratada y perfundida.

Posición adoptada: decúbito supino con piernas flexionadas

Dolor hipogastrio y flanco izquierdo con defensa abdominal, no masas ni visceromegalias.

Auscultación: peristaltismo disminuido

TRATAMIENTO INICIAL

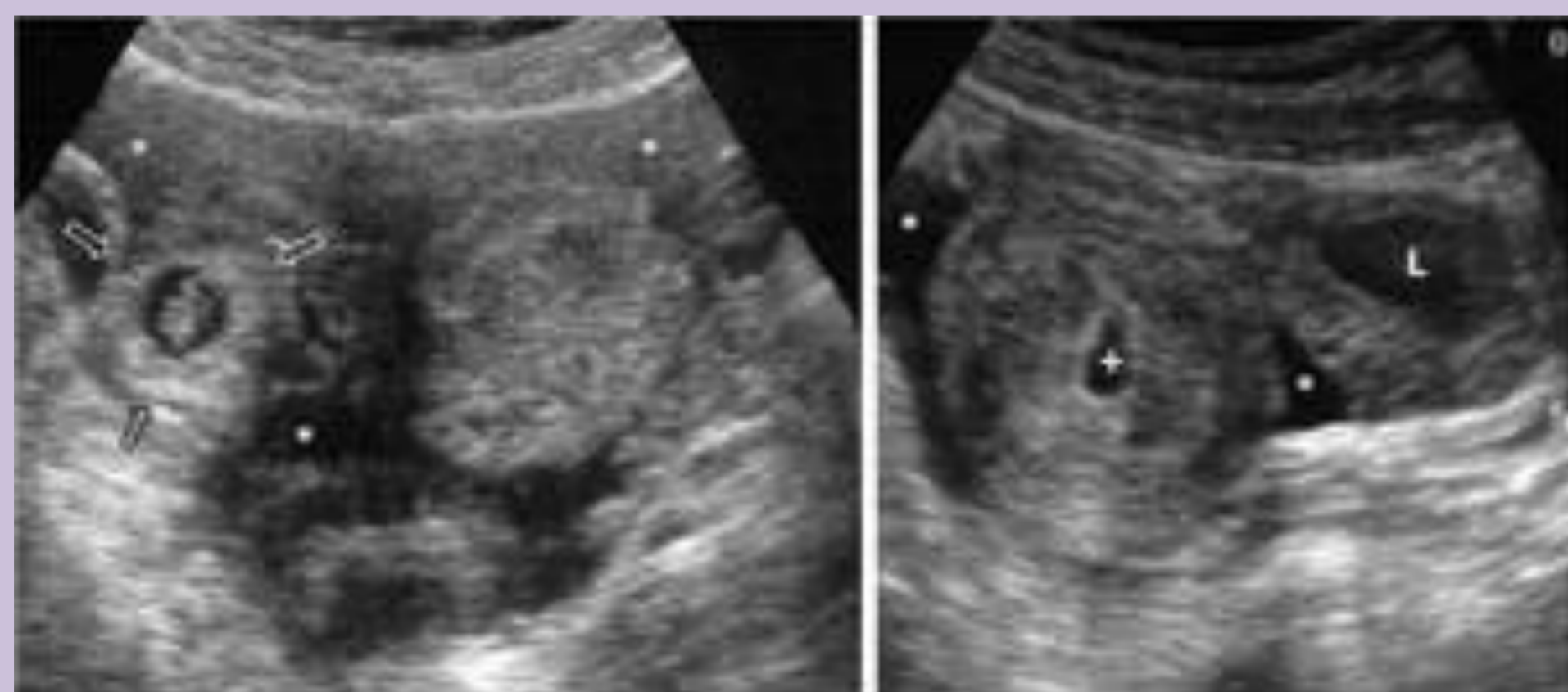
Suero salino 1000 goteo rápido, remonta tensión arterial 100/70 mmHg
Se avisa a 112 para traslado urgencias Hospital Virgen de la Salud.

EVOLUCIÓN EN URGENCIAS:

A su llegada presenta hipotensión, pasa a la REA y realizan una ecografía urgente observando líquido libre en cavidad abdominal y un embarazo ectópico roto por lo cual es valorada urgente por ginecología y tratamiento quirúrgico inmediato.

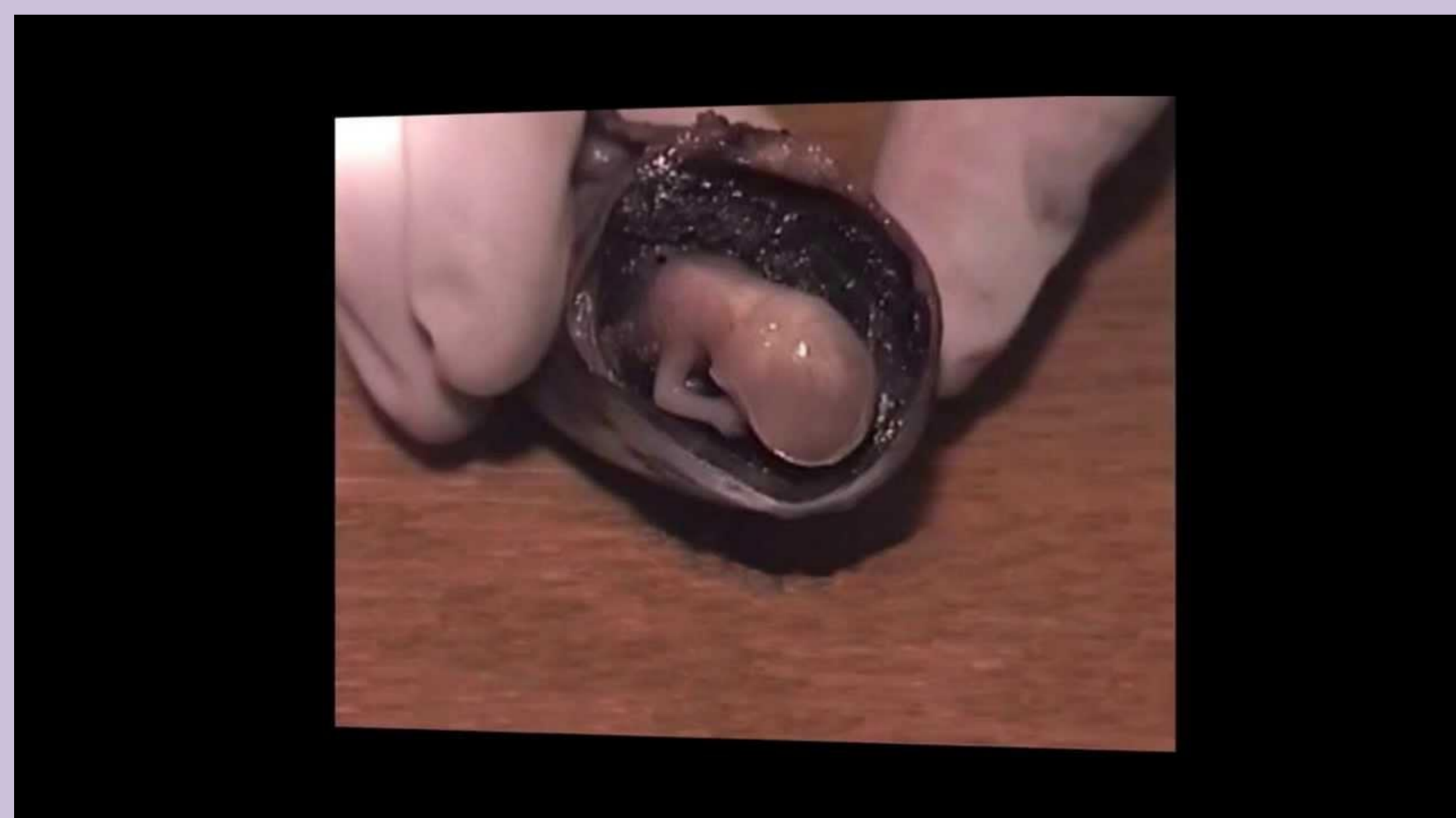Paciente posterior a cirugía tiene buena evolución y a los 3 días es dada de alta.

Ecografía abdominal:



DIAGNÓSTICO FINAL:

Embarazo ectópico roto



BIBLIOGRAFÍA

- Jiménez Murillo, L.; Montero Pérez, F.J. Medicina de Urgencias y Emergencias: Guía diagnóstica y protocolos de actuación. 4ª edición. Barcelona.
- Larrañaga, I.; Mendiá, E.; Die, J.; Lobo, E. Abdomen Agudo. En: Lobo Martínez E, director. Manual de Urgencias Quirúrgicas. 2ª ed. Coordinación editorial IM&C, 2000.
- PLAN ANDALUZ DE URGENCIAS Y EMERGENCIAS. Manejo del Dolor Abdominal Agudo.
- Martín, A, Cano. JF. Atención Primaria. Conceptos, organización y práctica clínica. 6 ed. Madrid. – elsevier 2008

DOLOR ABDOMINAL AGUDO

Motivo de consulta antes de 24 a 48 horas, potencialmente grave, de causa no traumática y etiología diversa.

CAUSAS:

- Visceral
- Parietal
- Referido: origen extraabdominal

CAUSAS DE DOLOR ABDOMINAL AGUDO DE ORIGEN ABDOMINAL

DISTENSIÓN DE VISCERA HUECA

- Meteorismo
- Impactación fecal
- Obstrucción biliar
- Obstrucción ureteral
- Oclusión intestinal
- Síndrome de Intestino irritable

INFLAMATORIAS

- Absceso abdominal
- Apendicitis aguda
- Colecistitis
- Enf inflamatoria pélvica
- Enf de Crohn
- Embarazo ectópico
- Linfomas
- Gastroenteritis aguda
- Pancreatitis
- Perforación de viscera

VASCULARES

- Isquemia intestinal:
 - Embolismos
 - Drepanocitosis
- Rotura/disección de aneurisma aórtico
- Vasculitis
 - Panarteritis nodosa
 - Púrpura de Schonlein Henoch

EXTRAABDOMINAL

- Endocrinometabólico: cetoacidosis diabética, hiperlipemia
- Neurogénico: radiculopatías, herpes zoster
- Referido: Neumonía, cardiopatía isquémica, urológicas
- Psicógeno: Trastornos conversivos,
- Otros:

CARACTERÍSTICAS DEL DOLOR

- Localización
- Características clínicas
- Intensidad
- Síntomas clínicos acompañantes

EXPLORACIÓN FÍSICA

- Estado General
- Signos vitales
- Exploración abdominal
- Signos peritoneales

EXPLORACIÓN COMPLEMENTARIA INICIAL

- Sistemático de orina
- Electrocardiograma
- Test de Embarazo

TRATAMIENTO

- Medidas generales: soporte del ABC.
- URGENTE: Signos peritoneales, fiebre >38°C, hipotensión, taquicardia; indicación de vía venosa.
- NO FARMACOLÓGICO