XXIII Congreso Nacional de medicina general y de familia
SEMG Sociedad Española de Médicos Generales y de Familia
GRANADA 2016 26-28 MAYO

NO SIEMPRE ES UN VIRUS

Barrio Fernandez Laura, (1), Lopez Mallavia Lara (2), Mariño Cifuentes Diana Fernanda (3) , Cerra Calleja Evangelina(4), Garcia Bada Paula (5), Renteria Lopez Nerea (6)

1,3,5 Medicos de Familia del Servicio Cantabro de Salud , 2 Medico de Familia Centro de Salud Liebana , Cantabria , 3 Medico de Familia Centro Salud Dobra , Torrelavega , 6 Enfermera Servicio de Medicina Interna , Hospital Valdecilla

Varón de 11 años que acude en varias ocasiones al centro de salud por cuadro de fiebre y molestias generales. Se diagnostica de Viriasis .A los días acude la servicio de urgencias por persistencia de la fiebre con igual diagnostico. Dias despues ingresa por fiebre y dolor en brazo izquierdo.

Al ingreso analítica leucocitos 8,100 (79% segmentados, 12% linfocitos, 7,6% monocitos), glucosa 112 mg/dl, urea 12 mg/dl , creatinina 0,37 mg/dl, calcio 9,1, Na 136 mEq/l, potasio 4 mEq/l, PCR 5,4 mg/dl. VSG 48 mm/h.
Rx humero sin hallazgos.
Gammagrafía osea: hipercaptación en metáfisis proximal de humero izquierdo, compatible con osteomielitis

RM: Osteomielitis en húmero proximal con secuestro óseo.

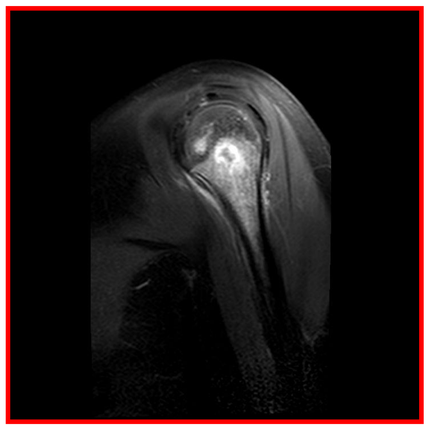

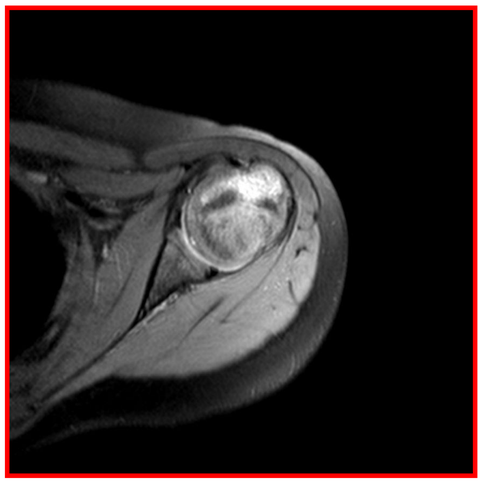

* Se trato con doble antibioterapia ev durante 14 días y oral posteriormente

→ Las infecciones osteoarticulares son una patología infecciosa relativamente infrecuente en la infancia. Este tipo de infecciones son difíciles de reconocer en las fases precoces de la enfermedad. Es por tanto muy importante que se reconozcan los signos y síntomas de infección osteoarticular para establecer un diagnóstico y tratamiento precoces que permitan la curación sin secuelas de esta patología.Staphylococcus aureus es el patógeno más frecuente en todos los grupos de edad, siendo la causa del 70 al 90% de las osteomielitis. Es muy importante el seguimiento clínico y multidisciplinar de los pacientes,para asegurar el mejor seguimiento y adecuado cumplimiento del tratamiento.