

¿UNA BATALLA PERDIDA?

Linio Mateos JM, Lendines Ramiro FJ, Del Rivero Sierra B, Bengoechea Botín E, De las Cuevas Allende R, Albarracín Castillo A.

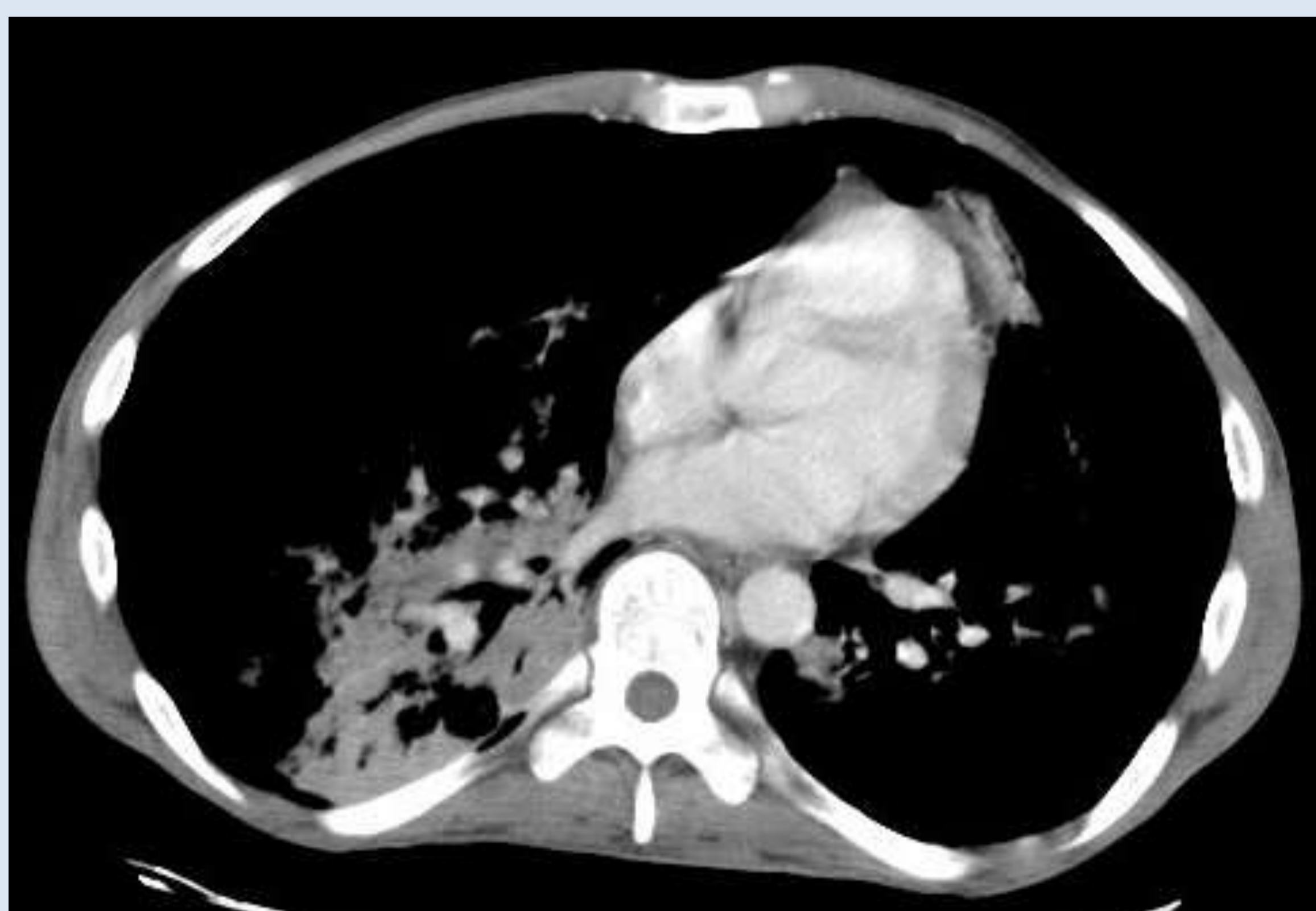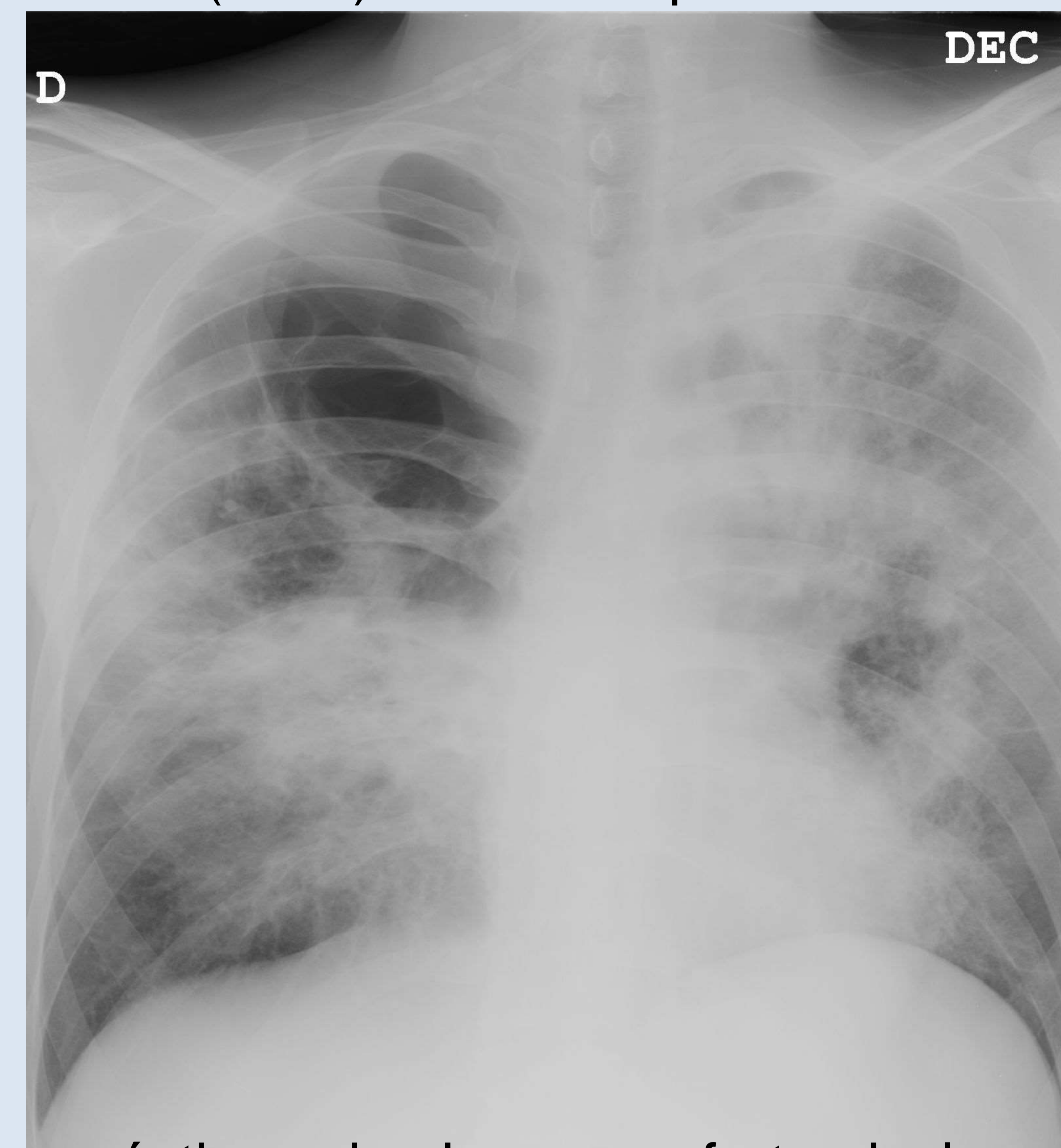


Introducción:

Disminuir el diagnóstico tardío de infección por el virus de la inmunodeficiencia humana (VIH) es uno de los principales retos frente a la epidemia del VIH. La situación inmunológica tras el diagnóstico de VIH (2012) indicaba que un 48% presentaba un diagnóstico tardío y el 28% enfermedad avanzada.

Descripción sucinta del caso:

Varón de 30 años. Consulta por cuadro de malestar, tos y expectoración de una semana. Pérdida de 5 kilogramos de peso en el último mes. Hace tres meses faringitis tratada con azitromicina. Exploración: Febrícula, taquipnea, palidez cetrina, muguet oral, 2 pápulas eritematosas en hombro izquierdo. Crepitantes bibasales. En radiografía de tórax bulla gigante apical derecha, patrón retículo intersticial bilateral con zonas parcheadas de patrón alveolar. Ingresa y en serología, resultado positivo para VIH con un recuento de 54 CD4 y carga viral de 945.000 copias. Tras ingreso es diagnosticado de Infección por VIH estadio 3C, neumonía por neumocistis jiroveci, neumonía por micobacterium avium complex, probable neumonía por citomegalovirus, retinopatía asociada a citomegalovirus, sarcoma de Kaposi. Actualmente en tratamiento con Tenofovir 200/245 y Raltegravir 400.



Estrategia práctica de actuación:

¿Qué hacer en Atención Primaria? -Detección de prácticas de riesgo y oferta de la prueba. -Asesoramiento después del resultado de la prueba (independiente del mismo) -Captación, evaluación y seguimiento del VIH+. -Conocer aspectos básicos del tratamiento antirretroviral. -Colaborar con especializada en seguimiento y adherencia al tratamiento de los pacientes. -Vigilar el riesgo cardiovascular en los tratados. El diagnóstico precoz reduce la morbi-mortalidad de los pacientes. El inicio temprano con tratamiento antirretrovirales aumenta la supervivencia. El coste en estadios avanzados es mayor que en precoces.

Palabras-clave

VIH. Pneumocistis. Muguet.

Bibliografía

- 1-Antisu A, Coenen T, Costagliola D, Dedes N. Late presentation of, a consensus definition HIV infection. HIV Medicine 2011; 12(1): 61-64.
- 2-Oliva J, Die M, Galindo S, Cerveros C, Izquierdo A, Cereijo J et al. Predictors of advanced disease and late presentation in new HIV diagnoses reported to the surveillance system in Spain. Gaceta Sanitaria 2013.