

HIDATIDOSIS

AUTORES: Montañez Gómez Beatriz, Martínez Pérez Patricia, Marques Barbosa Vanessa, Maia Nery Tarsila Gabriel, De Dios Rodríguez Elena, Quijada Gutiérrez Laura.

Introducción:

❖ La infección por *E. granulosus* da lugar a la formación de quistes en casi cualquier órgano, únicos mayoritariamente. La ubicación más frecuente es hígado (>65%) y pulmones (25%). Los estudios mediante ultrasonido ofrecen evidencia de que éstos pueden crecer alrededor de 1 - 50 mm/año o persistir sin cambios años.

Descripción sucinta del caso:

❖ Varón de 46 años con AP de teratoma mediastínico en la infancia, acude a consulta por dolor torácico e infraescapular derecho de 1 mes de evolución sin trauma previo ni sobreesfuerzo. Refiere tos con expectoración blanquecina en “pellejos de uva”.



Exploración Física: Eupneico, Afebril, ACP sin hallazgos. Abdomen blando y depresible con hepatomegalia de 2 traveses de dedo no dolorosa.

Pruebas complementarias:

- ✓ Analítica en rangos normales salvo Eosinofilia, PCR 3.11, GGT 164, LDH 487 y FA 146.
- ✓ ECG normal.
- ✓ TC tórax: imagen quística con pared bien definida en región anterior de campo pulmonar izquierdo con múltiples imágenes quísticas en su interior.

Estrategia práctica de actuación:

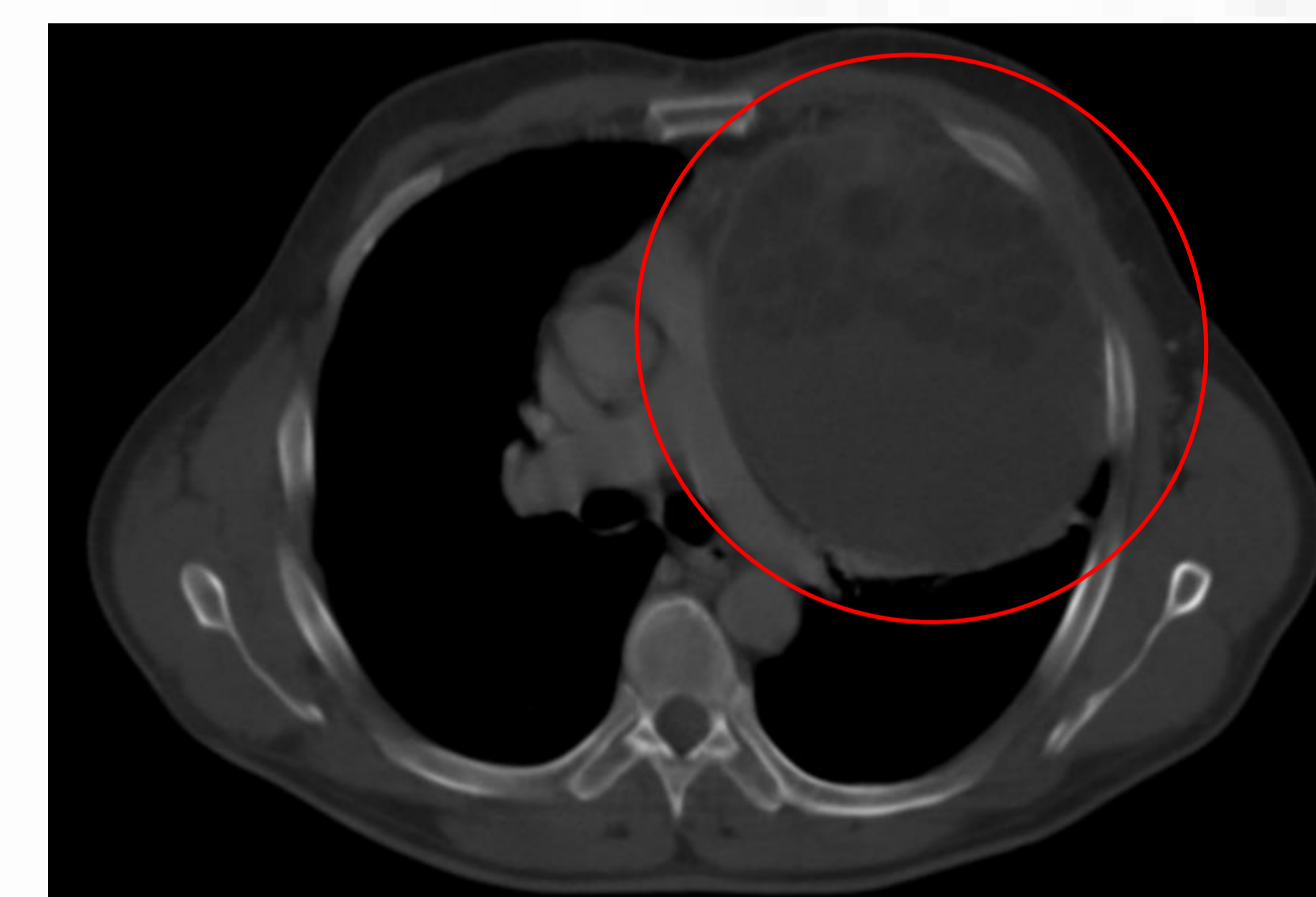
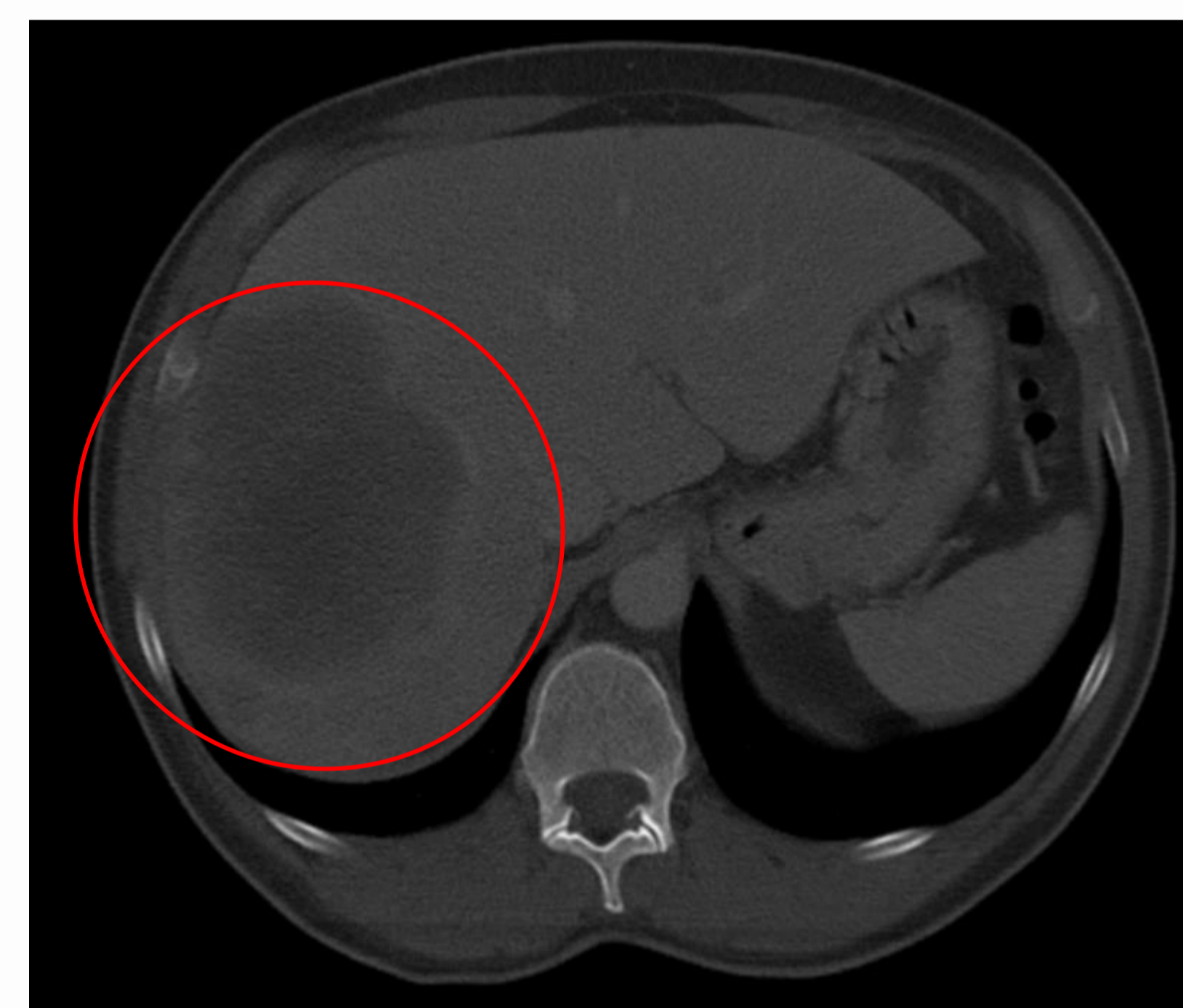
❖ La forma de presentación de la enfermedad hidatídica es variada lo cual requiere una anamnesis exhaustiva. El paciente comentó que su actividad laboral era agrícola y en varias ocasiones ingería hierbas mientras caminaba por el campo, además tenía 3 perros en su parcela. Además, la descripción de tos con expectoración en “pellejos de uva” (vómica) era muy sugestiva de quiste hidatídico lo cual se confirmó con la prueba de imagen. El paciente fue ingresado en el Servicio de Digestivo con buena resolución del cuadro.

Diagnóstico diferencial: Neoplasia; Pericarditis; Patología osteomuscular;

Diagnóstico: **QUISTES HIDATÍDICOS HEPÁTICOS Y MEDIASTÍNICOS.**

Tratamiento: Albendazol.

Evolución: Mejoría.



Bibliografía:

González, R. Vázquez Labrador, J. Quiste hidatídico. FMC. Formación médica continuada en atención primaria, 2012, Vol.19(5), pp.309-309.

Jiménez Merchán, R. Congregado Loscertales, M. Loscertales, J. Quiste hidatídico de mediastino. Archivos de Bronconeumología, January 1999, Vol.35(1), pp.51-52.

Método empleado: Recursos electrónicos y literarios. Biblioteca sanitaria online de CYL.

Palabras clave:
Quiste hidatídico; Vómica;
Dolor torácico.

