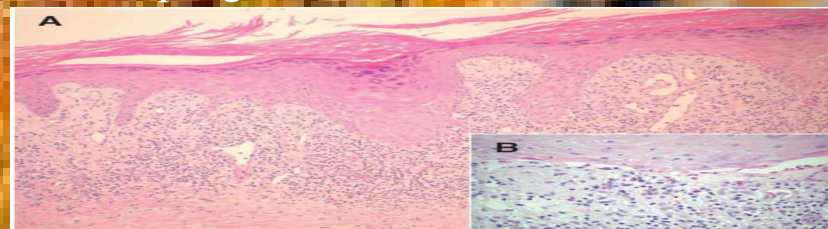
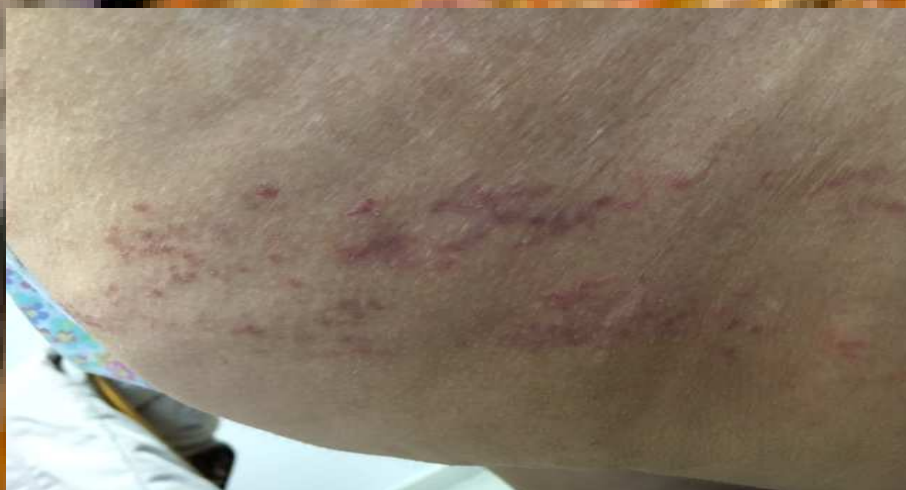

¿TENDRÉ LA CULEBRILLA?

Laura María Sánchez Rodríguez (médico eventual área I Jarrio, Asturias), Ana Illescas Domínguez (médico SAC área V Gijón, Asturias)

- Paciente de 45 años que acude refiriendo lesión de distribución lineal levemente pruriginosa de 3 semanas de evolución en gluteo derecho.
- A la exploración se observan pápulas eritemato-violáceas de superficie plana y brillante agrupadas de forma lineal dibujando un dermatoma
- **ID. Liquen estriado** (dermatofitosis inflamatoria autoinvolutiva de etiología desconocida)
- Fundamental: anamnesis y exploración física detalladas
- DD: liquen plano, psoriasis y poroqueratosis
- Biopsia: infiltrado inflamatorio dispuesto en banda a lo largo de la unión dermo-epidérmica mayoritariamente compuestos por linfocitos e histiocitos y focalmente epidermotropismo del infiltrado, con focos de espongiosis



Generalmente **remisión espontánea** aunque se puede **tratar con corticoides tópicos**

Bordel Gómez M. Liquen estriado. Anales de Pediatría 2005;62(4): 391-392. Disponible en: <http://www.analesdepediatria.org/es/linkresolver/liquen-estriado/13073260/>

Arias-Santiago S., Sierra Girón-Prieto M, Fernández-Pugnaire M., Naranjo-Sintes R. Liquen estriado que sigue las líneas de Blaschko. Anales de Pediatría 2009;71(1): 76-77. Disponible en: <http://www.analesdepediatria.org/es/linkresolver/liquen-estriado-que-sigue-las/S1695-4033%2809%2900180-5/>