



¿Quién es el culpable de esta TVP?

Autores: Lax Hernández, Adrián; Martínez López, Manuela; Conde Cavero, Santos Julio; Rodríguez Fernández, Encarnación. Centro de Salud Archena, Murcia.

- Mujer de 19 años. Fumadora. Bebedora de fin de semana. Tto: Donabel (**Dianogest/Etinilestradiol** 2/0.03 mg) desde hace 3 meses.
- Refiere que anoche tras varias horas bailando, comenzó con dolor en todas las piernas, con empeoramiento e hinchazón en horas progresivas. No fiebre ni sensación distérmica. No otra sintomatología.

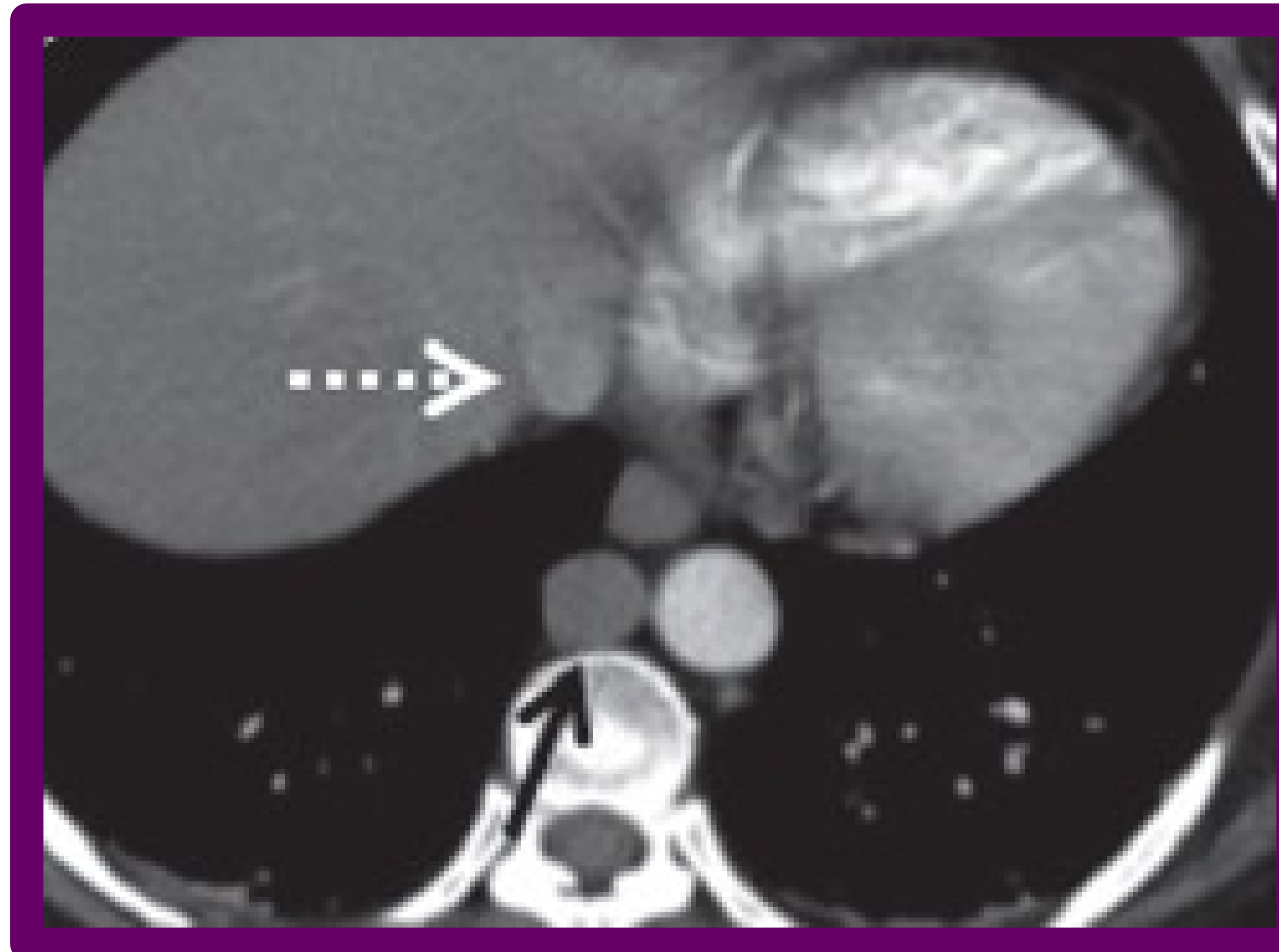


Imagen: Drenaje de las venas suprahepáticas directamente en la aurícula derecha.

- Exploración física:

Tumefacción dolorosa bilateral en ambos MMII de predominio izquierdo hasta la raíz de muslo, Homans negativo. Hematoma en pantorrilla izquierda de 1 cm. Resto de exploración física anodina.

- Analítica en urgencias:
Leucocitos 15100.
Dímero D 14318.
- Eco-Doppler de MMII:
Trombosis venosa proximal iliofemoral bilateral.
- Angio TC de arterias pulmonares: sin datos de tromboembolismo pulmonar.
- TC abdomen: **ausencia de vena cava inferior infrarrenal.**

- El tratamiento con anticoncepción combinada hormonal oral (ACHO) en general aumenta el riesgo de TVP de 2 a 4 veces con respecto a mujeres que no lo toman. Por ello, aunque una mujer no presente contraindicación, su uso no está exento de riesgos y **se debe informar.**
- En cualquier caso, pueden coexistir otros factores de riesgo de TVP no conocidos previamente, por lo que ante una TVP en paciente con ACHO, se debe realizar una correcta anamnesis y descartar otros culpables como la trombofilia familiar.