

SE ME SALE EL CORAZÓN

INTRODUCCIÓN

Mujer de 23 años que acude a urgencias refiriendo palpitaciones y sensación de ahogo de 2 horas de evolución de inicio súbito en reposo. Sin dolor torácico. Antecedentes personales de episodios similares a estos desencadenados en reposo también.

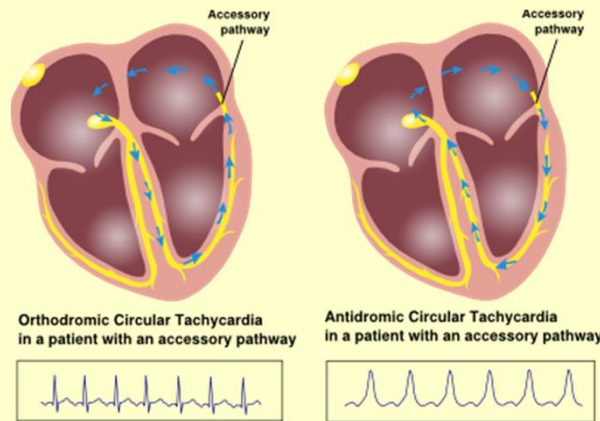
DESCRIPCIÓN

Por la sintomatología descrita la paciente fue monitorizada con holter, ya en dos ocasiones sin obtener datos relevantes. Antecedentes familiares de hermano con ablación de vía accesoria por Síndrome de Wolff Parkinson White, asintomático desde entonces.

A su llegada a urgencias se realiza electrocardiograma que muestra taquicardia irregular de QRS ancho a 185 lpm.

La paciente se encuentra estable hemodinámicamente. Tensión arterial de 120/85 y saturación del 98%. Exploración física sin hallazgos significativos.

Tenemos una sospecha diagnóstica basada en el registro electrocardiográfico y clínica de fibrilación auricular con respuesta ventricular rápida en paciente con Síndrome de Wolff Parkinson White.



ESTRATEGIA

El diagnóstico diferencial de las taquicardias irregulares de QRS ancho se establece principalmente entre la FA con bloqueo de rama, la FA preexcitada y la taquicardia ventricular polimorfa.

En caso de estabilidad hemodinámica estarían indicados fármacos del grupo IA (procainamida), IC (flecainida, propafenona) o del grupo III (amiodarona). Si de inicio el paciente presenta inestabilidad hemodinámica estaría indicada la cardioversión eléctrica como primera opción.

En nuestro paciente se inició perfusión de flecainida, antiarrítmico del grupo IC, presentando buena tolerancia al fármaco y cediendo la clínica.

AUTORES

Sara Aladro Escribano
José Ignacio Delgado Redondo
Clara Curto Alonso
Elena de Dios Rodriguez
Tarsila Gabriel Maia Nery
Carolina Martín Hernandez