LA ESPALDA NO ME DES

Luz de Myotanh Vázquez Canales (R3 C.S Puerto de Sagunt 2), Gonzalo Palomar Peris (C. Auxiliar Quartell), Alicia Sánchez Hernández (Hospital de Sagunto), Alba Dellá Franco (R3 C.S Sagunto), María Orgambides Domingo (R3 C.S Sagunto)

En la consulta es frecuente que los pacientes acudan por dorsalgias sin desencadenante conocido y sin focalidad neurológica. En ocasiones sucede que aparecen signos neurológicos que nos deben alarmar. Es por ello que en la exploración de esta área deberemos incluir una exploración neurológica.

DESCRIPCIÓN

Varón de 32 años que acude a la consulta de Atención Primaria por presentar desde hace tres días intenso dolor dorsal izquierdo que empeora en decúbito, caída del párpàdo superior izquierdo y hormigueo en región braquiocefálica izquierda.

Como antecedentes personales destaca una timpanoplastia derecha y es portador de una prótesis de cadera derecha por fractura. Consumidor ocasional de cocaína y cannabis. A la exploración física destaca ptosis y miosis izquierda compatible con síndrome Horner. Resto normal. Analítica, radiografía tórax y tac cerebral normales. La resonancia vasculo-cerebral presenta hernia discal extrusa en T1-T2 de localización lateral izquierda que provoca un severo compromiso de espacio sobre la raíz emergente de ese lado. No condiciona atrapamiento medular ni mielopatía. Diagnóstico parálisis braquial inferior.

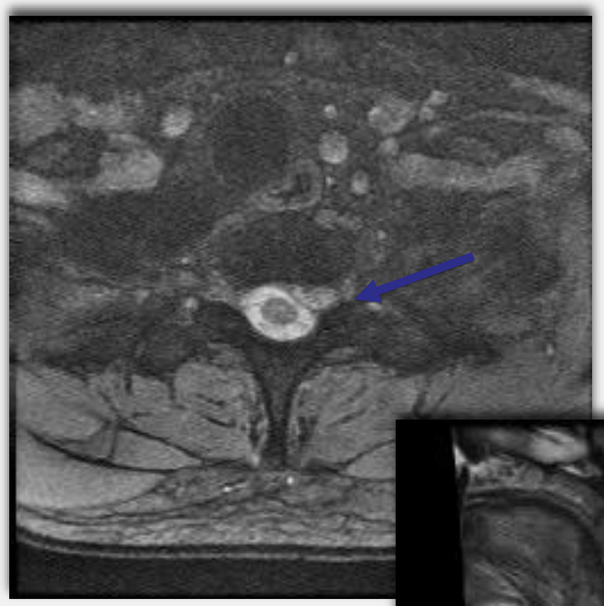

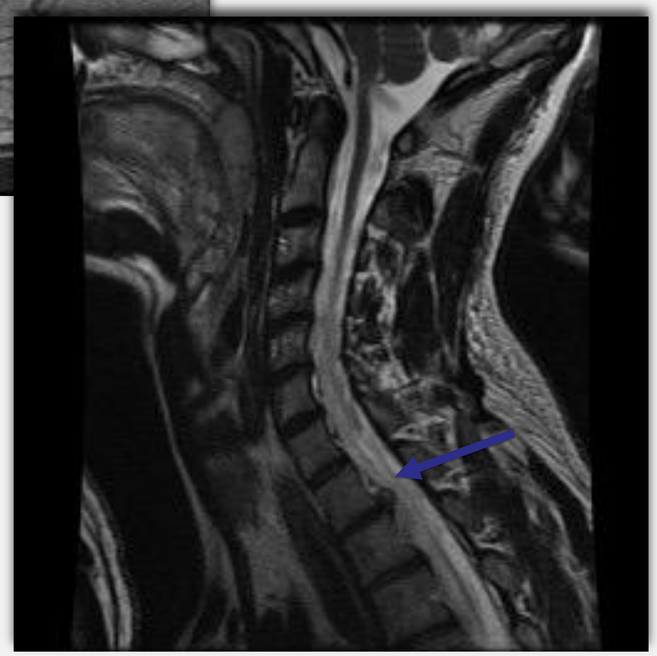

ESTRATEGIA PRÁCTICA DE ACTUACIÓN

Ante una dorsalgia y síndrome Horner se hará una exploración neurológica completa y de espalda. Nos apoyaremos en la realización de una analítica completa con tóxicos en orina, RX tórax, TAC cerebral, RMN cerebral y de raquis ya que los antecedentes, la clínica y la edad eran sugestivos de disección de carótida. En la parálisis del plexo braquial inferior se afectan las ramas ventrales de los nervios espinales de las raíces de C8-T1 y secundariamente los flexores largos y la muñeca. Aparecen trastornos de la sensibilidad a nivel cubital y las fibras simpáticas, que al abandonar la médula a nivel de T1, producen una pérdida de inervación simpática que explica el síndrome de Horner unilateral.

BIBLIOGRAFÍA

- Rossetti A, Reichart D, Bogourslavsky J. Central Horner's syndrome with contralateral ataxic hemiparesis. Neurology. 2003;61:3348.
- Martin TJ. Horner's syndrome, pseudo-Horner's syndrome, and simple anisocoria. Curr Neurol Neurosci Rep. 2007;7:397406