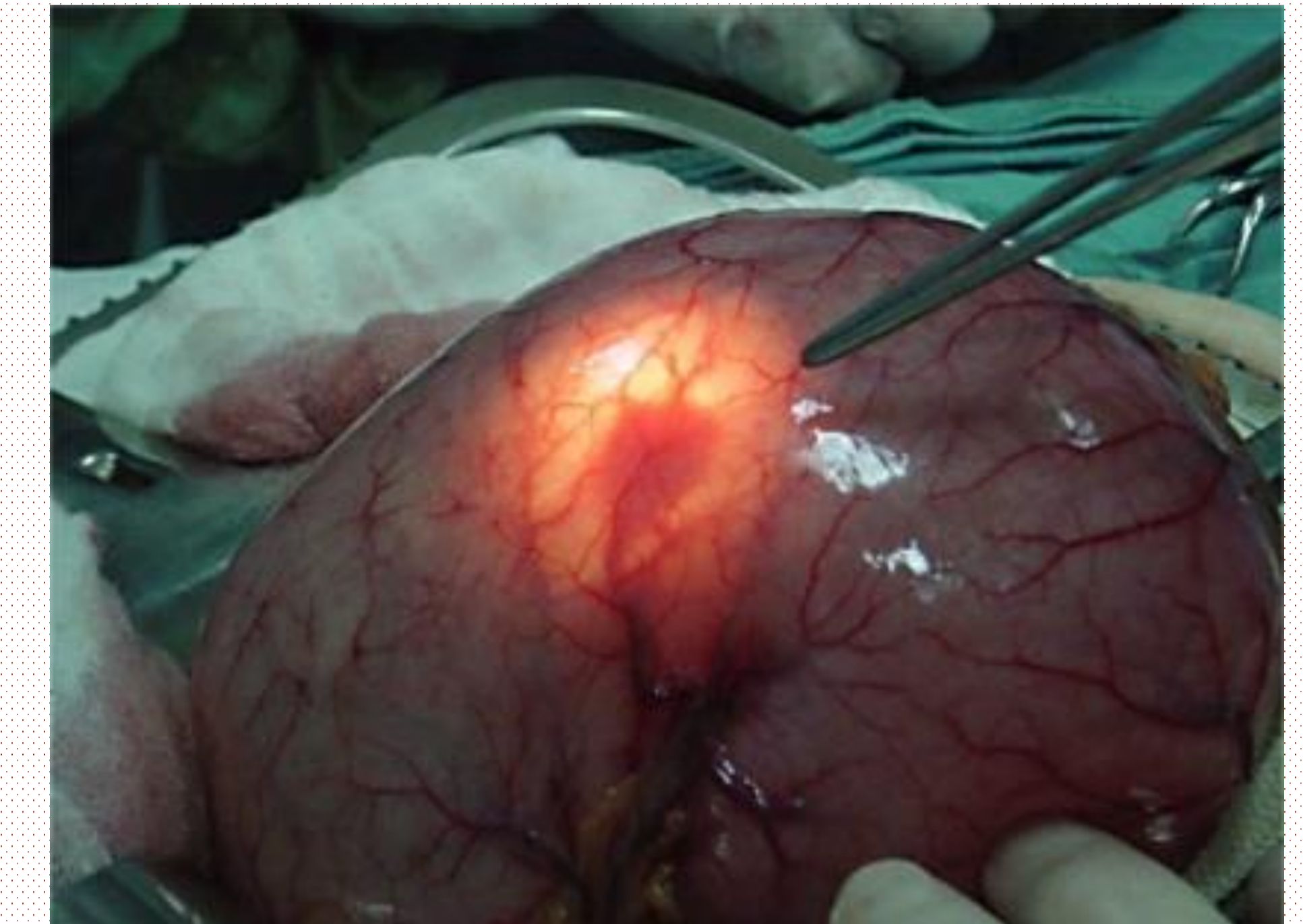


ENFERMEDAD DE DIEULAFOY ¿LO SOSPECHAMOS? APROPÓSITO DE UN CASO

*Alvaro Landeo Fonseca , Ángel Faure Grima, Judih Guillen Ibáñez, Jorge Gil Serrano,
Blanca Lagarón Cabello, Montserrat Martínez Hernadez
Area de salud Tudela - Navarra*

INTRODUCCION

La enfermedad de Dieulafoy constituye una causa rara pero potencialmente muy grave de hemorragia digestiva. Se debe a la presencia de un vaso arterial de gran calibre en la submucosa que en contacto con la mucosa la debilita y erosiona, lo que puede conducir un sangrado digestivo de gran magnitud.



DESCRIPCION SUCINTA DEL CASO

Paciente varón de 49 años que acude a consulta de Atención continuada por síndrome anémico intenso y deposiciones de carácter melénico, niega factores de riesgo para hemorragias digestiva. Tras valoración clínica se inicia perfusión con solución Salina por inestabilidad hemodinámica y se deriva a Urgencia Hospitalaria donde la analítica refleja anemia severa con hematocrito de 22% y hemoglobina de 7,3g/dl. En la gastroscopia urgente se observa lesión protruyente con mucosa conservada en la unión de cuerpo y fundus. La ecoendoscopia describe una estructura tubular hipoeocogénico que corresponde a vaso arterial con calibre aumentado de tamaño en contacto con la mucosa, sugestiva de enfermedad de Dieulafoy. Se le realizó escleroterapia endoscópica con mala respuesta por lo que se decidió terminar con tratamiento quirúrgico (gastrectomía parcial) con muy buena evolución del paciente.

ESTRATEGIA PRÁCTICA DE ACTUACIÓN

La ausencia de factores de riesgos para desarrollar enfermedad hemorrágica digestiva nos obliga plantear diagnósticos diferenciales relacionadas a lesiones vasculares gástricas.

La restauración de la volemia es el objetivo inmediato en toda hemorragia, se pasarán soluciones cristaloides por vía endovenosa en el plazo más breve posible y la cantidad se decidirá en función de la situación hemodinámica del paciente.

Las características endoscópicas constituyen la información más útil para predecir la recurrencia hemorrágica. Cuando se trate de una hemorragia masiva, la cirugía urgente será la mejor medida terapéutica.