



Delgado Redondo JI, Danabayeva G, Aladro escribano S, de Dios Rodríguez E, Marques Barbosa V, Viola Candela AF.

300

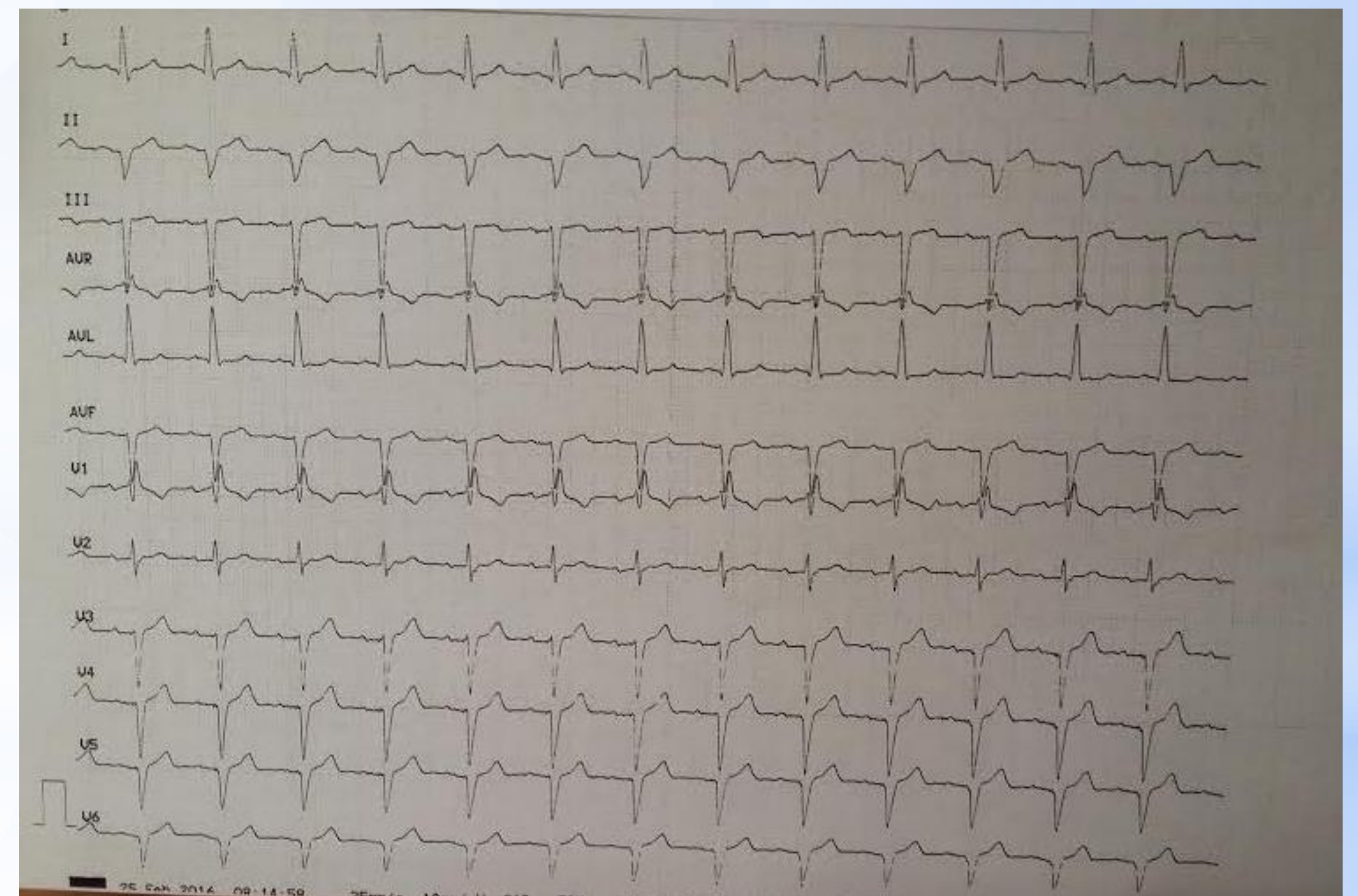
## SÍNCOPE

### INTRODUCCIÓN

El síncope se define como la pérdida brusca de la conciencia y del tono muscular de corta duración y con recuperación espontánea ad integrum; secundaria a la disminución o interrupción del flujo sanguíneo cerebral.

### DESCRIPCIÓN DEL CASO

Acudimos de domicilio de paciente de 66 años hipertenso en tratamiento Enalapril y Amlodipino por episodio de pérdida de conocimiento de segundos de duración sin pródomos ni relajación de esfínteres con recuperación espontánea. No refiere dolor torácico, ni palpitaciones ni clínica de insuficiencia cardíaca o de infección respiratoria. La exploración física y las constantes no presentan alteraciones. Se realiza electrocardiograma en el que se objetiva bloqueo trifascicular. Se diagnostica al paciente de síncope cardiogénico y se deriva a Urgencias para valoración; allí se realiza control analítico y radiografía de tórax sin presencia de alteraciones ingresando finalmente en Cardiología para implantación de marcapasos. El diagnóstico diferencial se debe realizar con el resto de síncope (vasovagal, ortostático, neurológico, psicógeno...).



### ESTRATEGIA PRÁCTICA DE ACTUACIÓN

Lo primero que debemos saber es si realmente el enfermo ha sufrido un síncope o no. Una vez que tenemos la certeza de que el enfermo ha sufrido un síncope, tenemos que establecer un diagnóstico etiológico, ya que la importancia de esta entidad radica en que hay síncope de alto riesgo cardiovascular que requieren ingreso hospitalario. Los criterios de ingreso hospitalario son: síncope repetidos en el mismo día, síncope en reposo o en relación con el esfuerzo, sospecha de arritmia maligna o etiología cardiovascular, síntomas neurológicos de reciente aparición, daño traumático grave y pacientes ancianos en los que la sospecha de etiología cardíaca es más alta.

### PALABRAS CLAVE

Síncope, bloqueo trifascicular.

### BIBLIOGRAFÍA

Asensio Asensio L. Pérdida de conciencia. Guía de Actuación en Atención Primaria. 2.ª ed. Madrid: SEMFYC; 2002. 539-46.

Brignole M, Alboni P, Benditt DG, Bergfeldt L, Blanc JJ, Bloch Thomsen PE, et al.; Grupo de Trabajo sobre el Síncope de la Sociedad Europea de Cardiología. Guías de Práctica Clínica sobre el manejo (diagnóstico y tratamiento) del síncope. Actualización 2004. Versión Resumida. Rev Esp Cardiol. 2005;58(2):175-93.