



SÍNDROME DE TAKO-TSUBO (SÍNDROME DEL CORAZÓN ROTO)

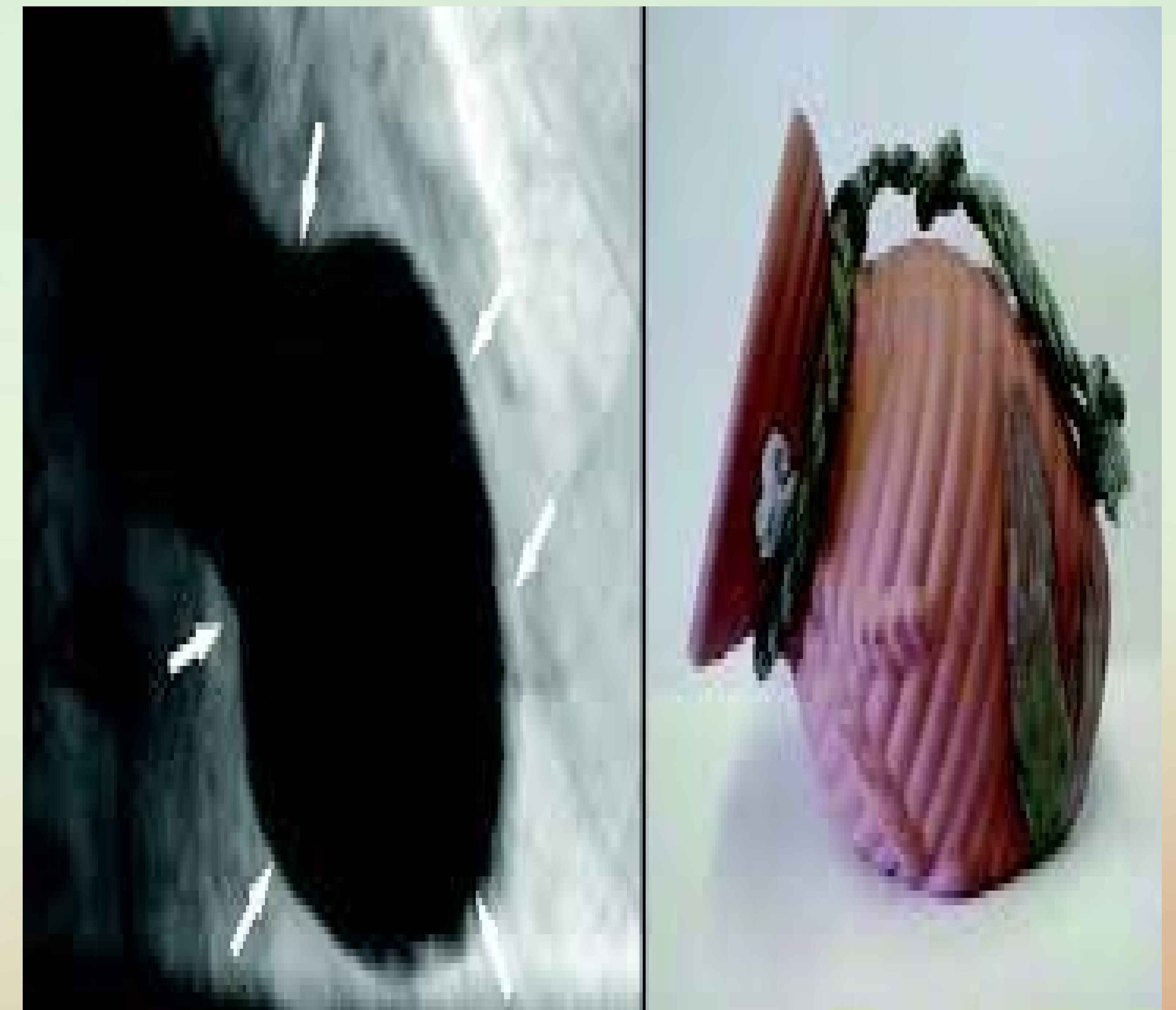


AUTORES: Piris Santamaría,MS; Hierro Cámara,M; Piris García,X; Menendez García, N; Pardo Del Olmo Saiz,S; Ruiz Guerra, MA.

Introducción: El síndrome de Tako-Tsubo o disfunción ventricular transitoria, es una entidad clínicamente indistinguible de un síndrome coronario agudo, pero no presenta lesiones significativas a nivel de arterias coronarias. Afecta a mujeres posmenopáusicas y se relaciona con estrés emocional, físico, o ambos.

Descripción sucinta del caso: Mujer de 49 años tomadora de anticonceptivos orales. Acude a urgencias por dolor centrotorácico opresivo, no irradiado, sin cortejo, con enzimas levemente elevadas (troponina 4.86) con cambios electrocardiográficos (Ritmo sinusal 100. Elevación ST en V2-V3 con T negativas de V2-V4, I y aVL. Al alta Sinusal 70pm, T neg de V2-V6, I y aVL). Ecocardiograma: aquinesia anterior extensa y disfunción moderada de ventrículo izquierdo (F.E al alta 25-30%). Durante el ingreso en coronarias la paciente se mantiene estable. Se realizó coronariografía sin evidenciar lesiones significativas por lo que se interpreta el caso como un síndrome de disfunción apical transitoria. Al alta tratamiento con AAS, enalapril, bisoprolol, atorvatatina y omeprazol.

Estrategia práctica de actuación: Clínicamente, se presenta como un síndrome coronario agudo, por lo que su manejo y diagnóstico diferencial es el mismo. Respecto al tratamiento, y hasta la realización de una coronariografía con ventriculografía, se debe iniciar como si se tratara de una cardiopatía isquémica. Si el diagnóstico es precoz, se puede evitar la administración de fibrinolíticos y tratar con betabloqueadores o agonistas alfaadrenérgicos, añadidos a IECA. Enfermedad de reciente aparición, se desconoce el tratamiento óptimo en el momento agudo y a largo plazo, así como la prevención de nuevos episodios.



Palabras clave empleadas en la búsqueda bibliográfica: Cardiopatía de Tako-Tsubo. Disfunción apical transitoria.

Bibliografía y método empleado para la búsqueda bibliográfica:

1.Sabaté Cintas V,Pablos Herrero E. Síndrome de Tako-Tsubo:la cardiopatía fantasma. AMF.2011;7(4):238-239.

2.Obón B, Ortas MR, Gutiérrez I, Villanueva B. Cardiopatía de Takotsubo: disfunción transitoria apical del ventrículo izquierdo. Med Intensiva. 2007;31(3):146-52.