Dolor abdominal y fiebre en niña. Reto diagnóstico en urgencias.

Valerio Coste, Anny, Espino González, Rousbeth .
Médico Residente 3º año Medicina Familiar y Comunitaria Hospital Comarcal Medina del Campo, Valladolid Este

Introducción:

LaTrombosis venosa profunda en niños es una enfermedad rara pero de creciente reconocimiento y asociada a graves consecuencias. Su incidencia ha aumentado debido a la mejoría de las pruebas diagnósticas, muchas veces se detecta de manera incidental en el contexto de la evaluación de otra patología.

***Palabras-clave:**
Trombosis en niños, ecografía doppler, celulitis.

Motivo de consulta:

Dolor abdominal y fiebre.

Antecedentes de interés:

Parto a término. Padre en estudio por miopatía.

Anamnesis:

Niña de 11 años remitida a urgencias por dolor abdominal inferior derecho, no intenso que se fija en ingle. Hace 7 días inició con fiebre de 39ºC y dolor lumbar derecho que se irradia hasta el pie con parestesias. No vómitos, diarrea, ni traumatismo. Se decide ingreso para completar estudio.

Exploración física:

Peso 71,5Kg IMC 30.5 Tª37,7 ºC. Abdomen blando, depresible, doloroso a la palpación en flanco y fosa iliaca derecha, sin signos de irritación peritoneal. No masas, ni visceromegalias. Extremidades inferiores: caderas no dolorosas, más temperatura y leve inflamación de miembro inferior derecho. Pulsos simétricos. ANALÍTICA: neutrofilia. Proteína c reactiva 19.7.

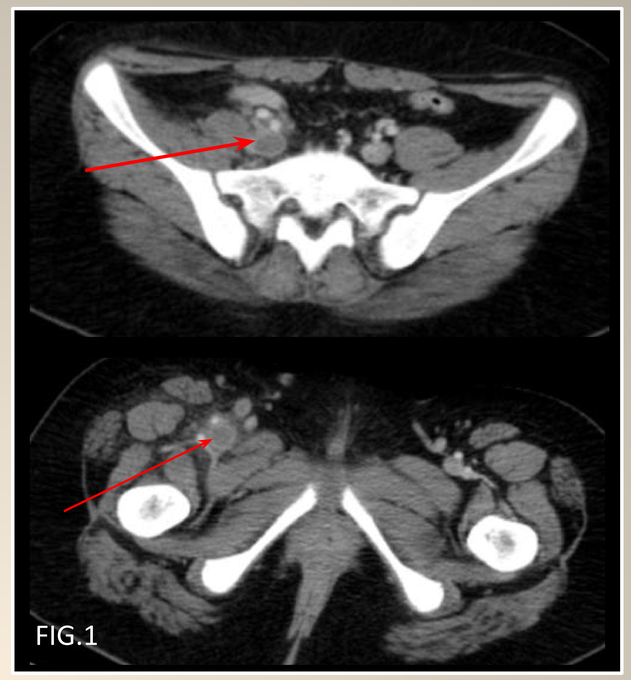

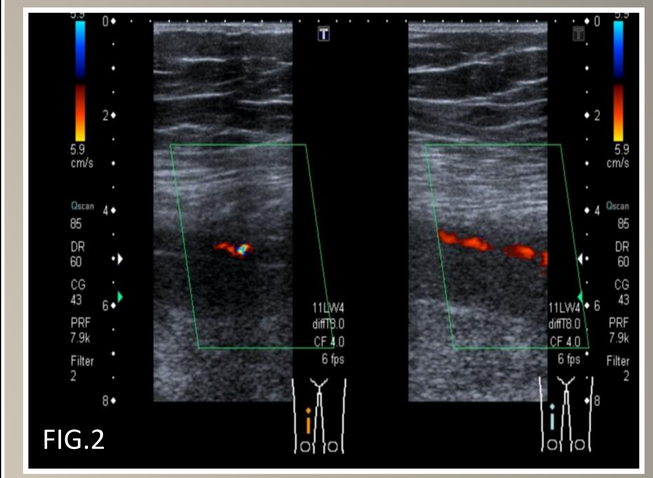

TOMOGRAFÍA ABDOMINAL CON CONTRASTE (FIG. 1)/ECOGRAFÍA DOPPLER MIEMBRO INFERIOR DERECHO (FIG.2): trombosis desde vena poplítea hasta vena ilíaca común derecha.

Diagnóstico:

Trombosis venosa profunda de extremidad inferior derecha no filiada

Diagnóstico diferencial:

Celulitis, artritis séptica de cadera

Estrategia práctica de actuación:

-La trombosis venosa profunda es rara en niños y aproximadamente el 95 por ciento se asocia con condiciones subyacentes, por lo general enfermedades graves como cáncer, cardiopatías congénitas, síndrome nefrótico, trauma, cirugía, Lupus y enfermedad inflamatoria intestinal, trombofilias hereditarias.
-La clínica depende del tipo y localización del vaso, edad y rapidez de instauración, presentando: dolor, calor, tumefacción, cambio de color e ingurgitación venosa, ocasional dolor abdominal o inguinal.
-Es fundamental la sospecha clínica la cual se confirma mediante la ecografía con doppler, si es negativa y persisten síntomas la prueba indicada seria la angiografía.

Bibliografía:
-Altuna D. Trombosis en pediatría. EHA – SAH [Internet]. 2013;17 (número extraordinario):38-43. Disponible en: http://www.sah.org.ar/revista/numeros/vol17.n.extra.38.43.pdf
-Madurga Revilla P., García Iñiguez JP, Hospital Universitario Miguel Servet, Zaragoza. Trombosis venosa y arterial: diagnostico, prevención y tratamiento. SECIP [Internet]. 2013[Citado en marzo 2013];1-48. Disponible en: https://www.secip.com/publicaciones.../64-trombosis-venosa-profunda