PITIRIASIS LIQUENOIDE ET VARIOLIFORME AGUDA EN PACIENTE ANCIANO

V. López-Marina [a]; G. Pizarro Romero [b]; R. Alcolea García [c]; T. Rama Martínez [d]; A. Girona Amores [b]; D. Rodríguez Vargas [a].

EAP Piera [a]; EAP Badalona 6-Llefiá [b]; EAP Besós [c]; EAP Masnou [d]. ICS. Barcelona.

INTRODUCCIÓN:

La pitiriasis liquenoide (PL) et varioliforme aguda (PLEVA) es una dermatosis poco frecuente que se da principalmente en niños y adultos jóvenes, siendo muy rara en edades superiores a los 65 años. Presentamos el caso de un paciente anciano con PLEVA de curso recidivante.

DESCRIPCION SUCINTA DEL CASO:

- **Varón de 71 años, fumador de 1/2 paquete/día, con DM-2, dislipemia, claudicación intermitente y endarterectomía de carótida derecha, en tratamiento con Metformina 850 mg/8 hs, Simvastatina 40 mg/día, AAS 100 mg/día y Pentoxifilina 400 mg/8 hs. Acude por lesiones máculo-papulares eritematosas y descamativas, algunas vesículo-pústulas y costras con necrosis central levemente pruriginosas, en tronco, brazos y piernas *(figura 1)*.**
- **Se pauta Bilastina 20 mg/día y se deriva a *DERMATOLOGÍA*. *Analítica:* Hb 11,1 gr/dl, Hto 31%, VCM 86,7 fl, HCM 28,3 pg; STO: >25 eritroc/c. *Biopsia:* espongiosis con queratinocitos necróticos en epidermis, hematíes extravasados intraepiteliales e infiltrado linfocítico en dermis *(figura 2)*. Se diagnostica *PLEVA*, se pautan corticoides y amoxi-clavulánico orales con regular respuesta, por lo que se inicia ciclo con Metotrexate oral y se resuelve el cuadro en 4 meses. A los 12 y 16 meses recidiva, con buena respuesta a corticoides y amoxi-clavulánico orales.**

FIGURA 1

FIGURA 2

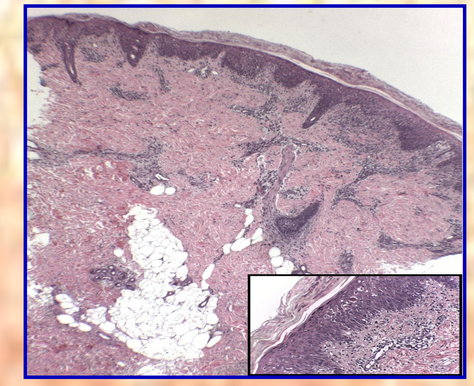

ESTRATEGIA PRÁCTICA DE ACTUACIÓN:

- ***Epidemiología:*** **es más frecuente en varones (relación hombre/mujer = 3/2), en edad pediátrica (un 20% se da antes de los 10 años) y adultos jóvenes (un 75% se da antes de los 35 años), siendo muy rara en ancianos.**
- ***Etiopatogenia y formas clínicas de PL:*** **la etiopatogenia es desconocida, existiendo 4 formas clínicas de PL: PL Crónica, PLEVA, PL Ulceronecrótica hipertérmica (la forma más grave), PL Leucomelanodérmica.**
- ***Diagnóstico diferencial:*** **varicela, herpes zoster generalizado, prúrigo nodular, papulosis linfomatoide, dermatosis sifilítica, líquen plano, psoriasis en gotas, etc.**
- ***Diagnóstico:*** **clínico (puede haber prurito o quemazón en las lesiones) y biopsia.**
- ***Tratamiento:*** **corticoides tópicos, vo o sistémicos, antibióticos, fototerapia e inmunosupresores.**

BIBLIOGRAFÍA:

[*KEY WORDS:* Pityriasis lichenoides et varioliformis acuta]

1. **Pereira N, Brinca A, Manuel BM, José JM, Tellechea O, Gonçalo M. Pityriasis lichenoides et varioliformis acuta: case report and review of the literature. Case Rep Dermatol 2012; 4: 61-5.**
2. **Lacarrubba F, Micali G. Dermoscopy of pityriasis lichenoides et varioliformis acuta. Arch Dermatol 2010; 146: 1322.**
3. **Fernandes NF, Rozdeba PJ, Schwartz RA, Kihiczak G, Lambert WC. Pityriasis lichenoides et varioliformis acuta: a disease spectrum. Int J Dermatol 2010; 49: 257-61.**