

ELASTOFIBROMA DORSI

Autores: María del Carmen Moya Jiménez(1); Martina Lucía Fernández López(2); Nuria Navarro Aparicio(3); Laura López Puertas(3)

(1) FEA Urgencias Hospital de Poniente ;(2) Medico Residente de Medicina Familiar de 4º año. Distrito Poniente;(3) Medico Residente de Medicina Familiar de 2º año. Distrito Poniente.

DESCRIPCIÓN DEL CASO

Paciente de 44 años, sin alergias medicamentosas, ni antecedentes familiares de interés. Fumadora de 15-20 cigarrillos/día.

Acude a consulta de atención primaria por tumoración en región subescapular derecha y dolor ocasional en dicha zona, en relación con los movimientos de 6 meses de evolución, niega mastalgia. Con sospecha de que se tratara de un lipoma se pauta tratamiento analgésico y se cita para revisión en 15 días, sin desaparición de los síntomas y con dolor más punzante y a punta de dedo.

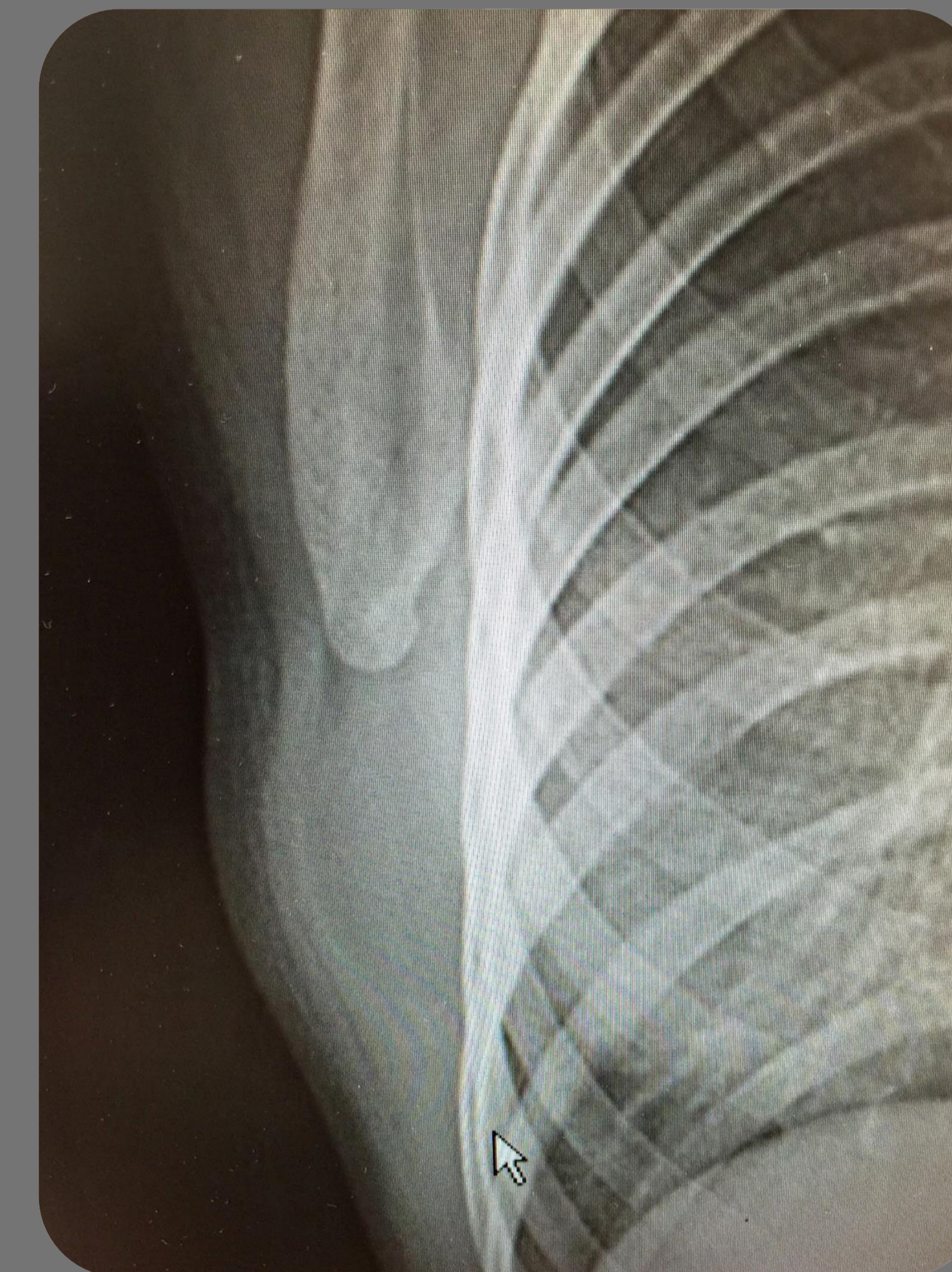
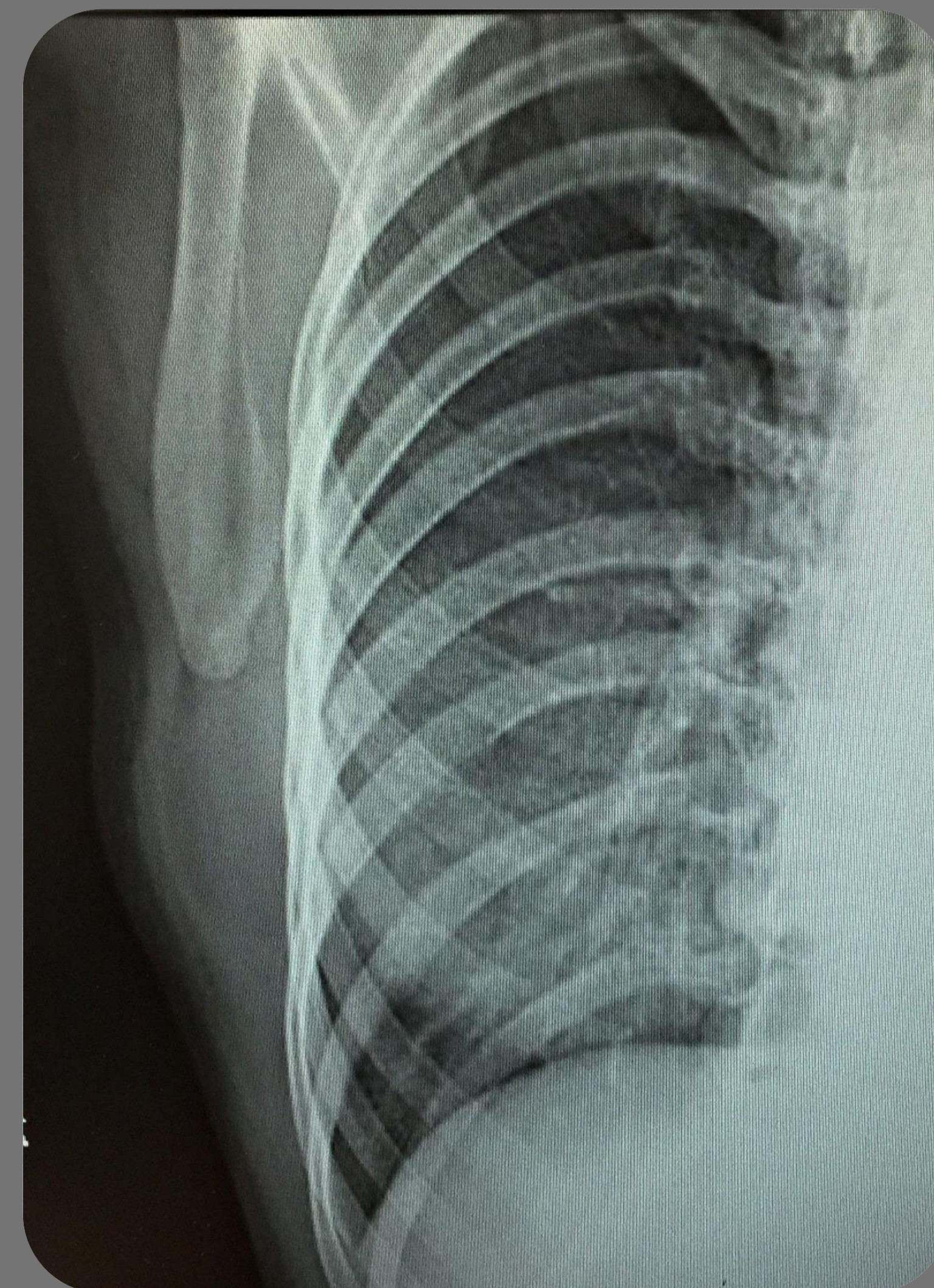
Exploración física: asimetría a nivel de dicha región, palpándose nódulo blando de 5-6 centímetros, móvil y que no impresiona de adherencia a planos profundos.

Exploración mamaria sin alteraciones. Radiografía de tórax: asimetría en región subaxilar derecha.

Diagnóstico diferencial: lipoma, hemangioma, leiomioma, formaciones quísticas, sarcomas, tumor desmoide, histiocitoma fibroso o fibroma cicatricial.

Ecografía: LOE fusiforme de 5x1.5x4.9cm de ecogenicidad heterogénea con respecto a vientres musculares, localizada en pared costal y vientre del dorsal ancho, sugestivo de elastofibroma.

Fue intervenida por tamaño y por sintomatología con la aparición de un seroma postquirúrgico como única complicación.



ESTRATEGIA PRÁCTICA DE ACTUACIÓN

El elastofibroma dorsi es un tumor de tejidos blandos de carácter benigno. Es infrecuente y está caracterizado por una masa poco definida de tejido conectivo graso y estroma de colágeno de crecimiento lento, localizado de manera habitual en la región subescapular. Es más frecuente en mujeres.

El objetivo de presentar este caso es poder describir las características radiológicas y clínicopatológicas del elastofibroma dorsi.

El elastofibroma es una lesión que característicamente se manifiesta en la región subscapular, el reconocimiento de esta patología es importante para el diagnóstico diferencial de tumoraciones localizadas en dicha región pudiendo adherirse a costillas, músculo y escápula y simular un tumor maligno.

No se describe en el proceso natural de dicho tumor su transformación hacia la malignidad, por lo que salvo sintomatología y/o tamaño no requiere tratamiento quirúrgico.