



Molluscum contagiosum en varón joven.

Cristina de Manueles Astudillo, Natalia Diego Mangas, Carmen Montero Sánchez, Sara Rodrigo González, Antón Trigo González, Álvaro Morán Bayón.

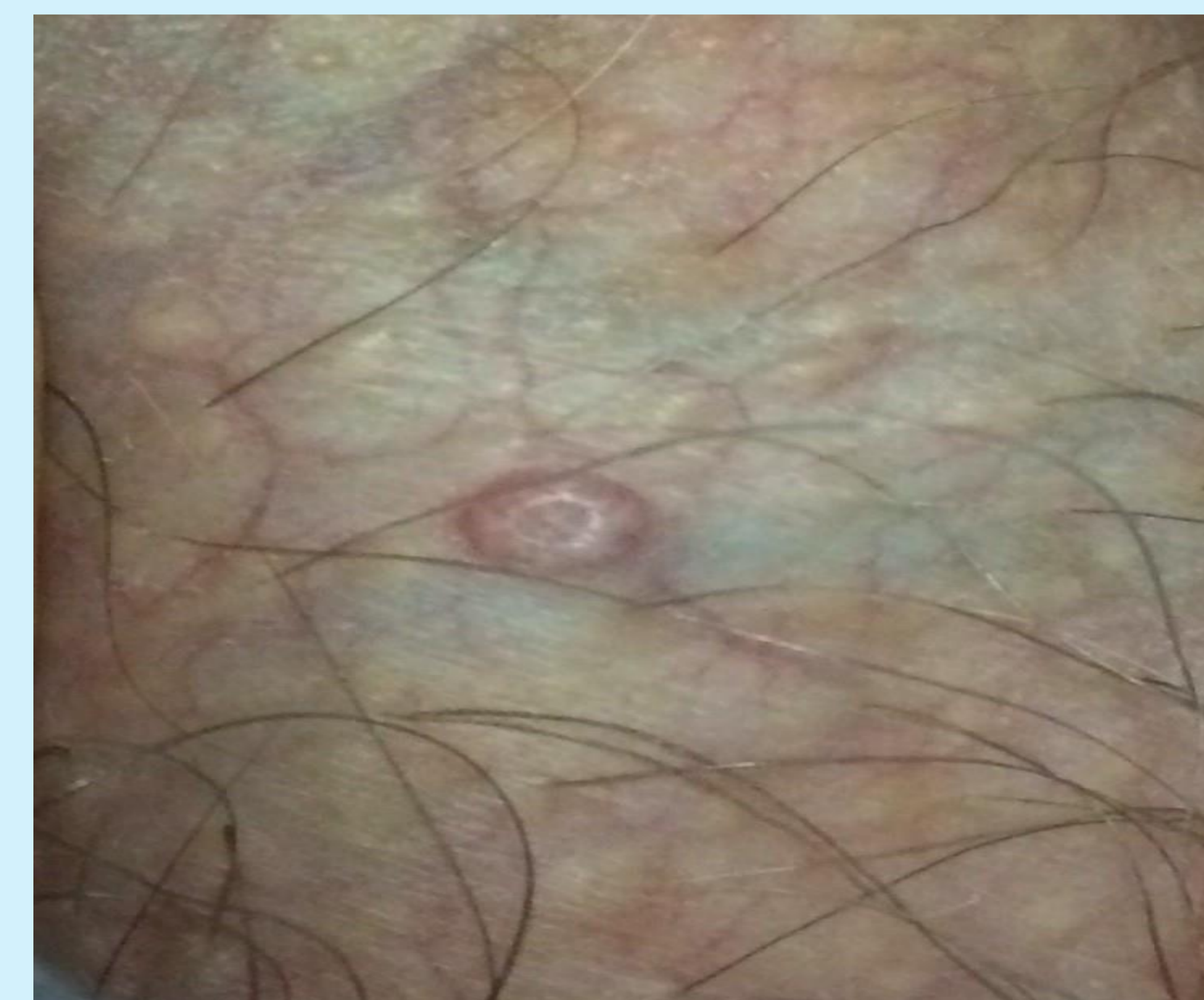
UNIDAD DOCENTE MULTIDISCIPLINAR ATENCIÓN FAMILIAR Y COMUNITARIA SALAMANCA.

Introducción: El molluscum contagiosum es una lesión cutánea de origen viral, benigna, que se observa principalmente en la infancia, en adultos sexualmente activos e inmunodeprimidos. Su incidencia ha aumentado en nuestro medio, por lo que es importante saber diferenciarlo de otras lesiones dermatológicas.

Descripción del caso:

Paciente varón de 28 años, sin antecedentes de interés, que acude a nuestra consulta por presentar desde hace dos semanas una lesión en la zona del escroto. No refiere dolor local. No refiere otra sintomatología asociada. Sexualmente activo.

- **Exploración:** A nivel del escroto en lado derecho, pápula de menos de 0,5 cm, umbilicada de aspecto perlado, de color carne, no dolorosa a la palpación. No adenopatías inguinales.
- **Pruebas complementarias:** Analítica: Normal. Serología: VIH: negativo.
- **Diagnóstico diferencial:** quistes de milium, foliculitis, verrugas, varicela, piodermatitis, granuloma piogénico, nevus, queratoacantomas, epiteloma basocelular, liquen plano, glándulas sebáceas ectópicas, condilomas, herpes simple.
- **Diagnóstico:** **Molluscum contagioso en escroto.**
- **Tratamiento:** Curetaje de la lesión y curas con betadine.



Estrategia practica de actuación: El Molluscum contagiosum es un virus de la familia Poxviridae que se transmite por contacto directo o autoinoculación y produce una infección que afecta solo a piel y mucosas. Se caracteriza por lesiones tipo pápulas, brillantes, umbilicadas, de coloración similar a la piel circundante. El tamaño varía de 2 a 6 mm de diámetro y el número y la localización también es variable. El diagnóstico es fundamentalmente clínico. A pesar de que el molusco contagioso puede ser autolimitado (2-18 meses) y asintomático, en individuos sanos, se realiza tratamiento para prevenir la autoinoculación o la transmisión del virus por contacto íntimo. Los más utilizados son el curetaje y la crioterapia.

Palabras clave: Lesiones umbilicadas, Molluscum, tratamiento.

Bibliografía:

1. Godoy Gijón E, Fraile Alonso M.C, Unamuno Pérez P. Molluscum contagiosum: Valoración terapéutica. FMC. 2009;16(10):627-33.
2. Gonzalez Hermosa M.R, Soloeta Arechavala R. Molusco contagioso. Piel. Vol. 16, Núm. 7, Agosto-Septiembre 2001.