



Neumonía organizada criptogénica, a propósito de un caso.

Cristina de Manueles Astudillo, Josangela Elisabeth Alejo García, Álvaro Morán Bayón, Carmen Montero Sánchez, Sara Rodrigo González, Natalia Diego Mangas.

UNIDAD DOCENTE MULTIDISCIPLINAR ATENCIÓN FAMILIAR Y COMUNITARIA SALAMANCA.

Introducción: La neumonía organizada criptogénica, forma parte de las neumonías intersticiales idiopáticas, grupo de enfermedades pulmonares difusas que dañan el parénquima pulmonar produciendo diferentes grados de inflamación y/o fibrosis del intersticio.

Descripción del caso:

Paciente varón de 78 años, que acude a urgencias por disnea progresiva de dos semanas de evolución con tos seca sin expectoración. Febrícula intermitente. Astenia. No refiere otra sintomatología.

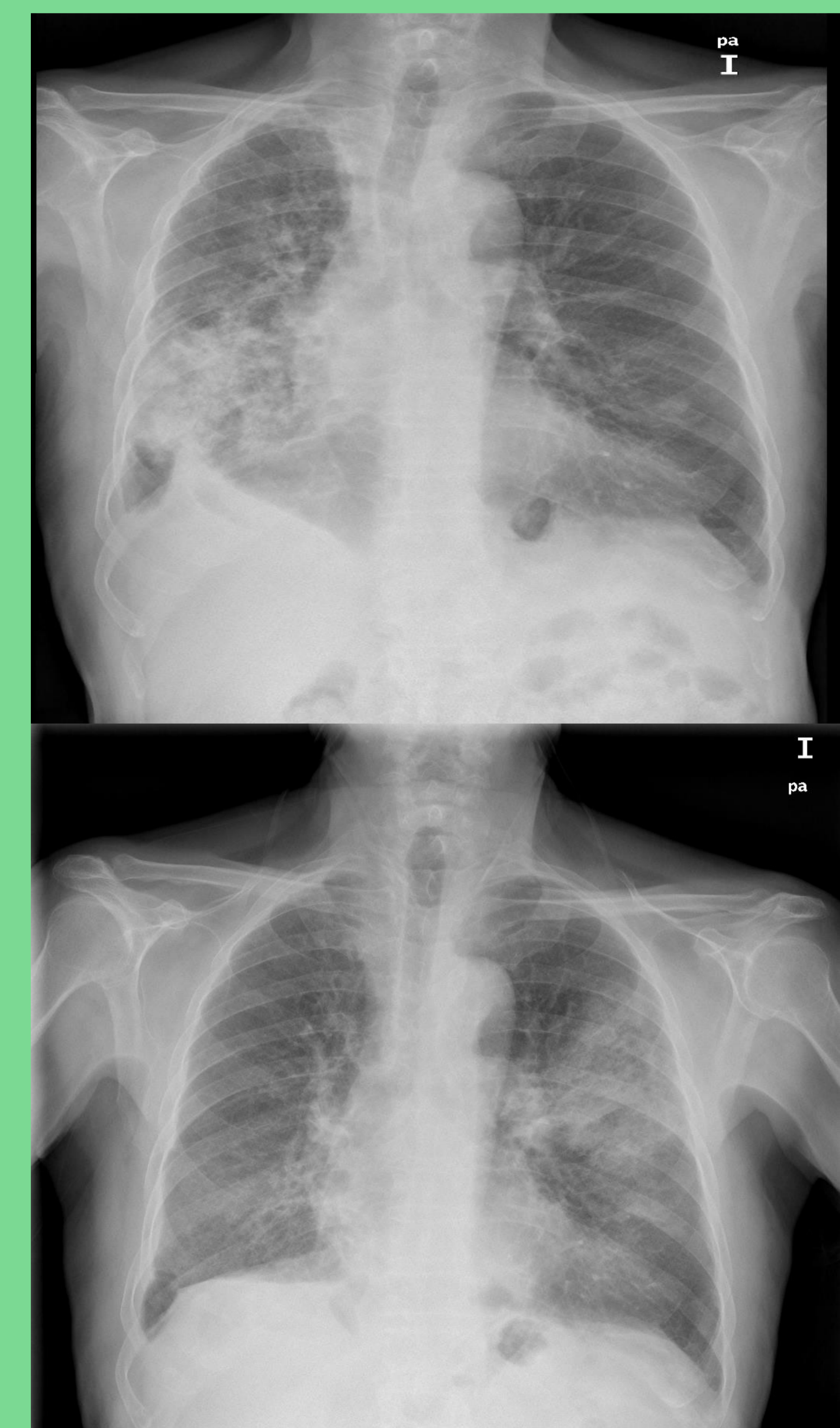
- ❖ **Exploración:** 37,2° TA: 120/80 Sat O2: 90%. AP: Murmullo disminuido con crepitantes dispersos sobretodo lado derecho. Analítica: Leve leucocitosis PCR: 2 mg/dl. **Radiografía de tórax:** Área de consolidación parenquimatosa perihiliar y basal derecha.
- ❖ **Evolución:** Ante la clínica e imagen se pauta tratamiento antibiótico durante una semana. A las tres semanas, acude a nuestra consulta, ligera mejoría pero persistencia de tos y disnea, se solicita **placa de tórax** con consolidación en lóbulo superior izquierdo. Se decide derivar a Neumología que realiza biopsia y TACAR dando el diagnóstico final.
- ❖ **Diagnóstico:** Neumonía organizada criptogénica.
- ❖ **Tratamiento:** Corticoides con mejoría clínica y radiológica.

Estrategia practica de actuación:

Ante una clínica subaguda de tos seca, disnea y fiebre y en radiografía de tórax infiltrados alveolares intersticiales migratorios, como en el caso de nuestro paciente, debemos sospechar una neumonía organizada (NO). Puede ser idiopática (criptogénica) o representar una respuesta pulmonar ante diversos procesos: enfermedades del colágeno, infecciones virales o bacterianas, episodios de aspiración y fármacos. El patrón radiológico es variable. Es importante conocer la entidad y ante la sospecha clínica evitar tratamiento antibiótico, ya que el tratamiento de elección es el uso de corticoides, con buena respuesta de la mayoría de los pacientes. El diagnóstico definitivo lo da la biopsia

Bibliografía:

1. Perizzotto M, Regueregui M, Arrien Zucco MF. Neumonía organizada asociada a psoriasis. ArchBronconeumol.2010;46(4):206–212.
2. Valenzuela C, Marcos C, Alonso Pérez T, Ancochera Bermudez J. Actualización de las neumonías intersticiales idiopáticas. Medicine. 2014;11(64):3808-12.
3. Franquet T, Gimenez A. Neumonías intersticiales idiopáticas. Radiología. 2012;54(6):479-489.



Palabras clave: Pulmón, neumonías intersticiales, neumonía organizada.