

NECROSIS AVASCULAR DE LA CABEZA HUMERAL; UN RETO DIAGNOSTICO EN ATENCIÓN PRIMARIA.

INTRODUCCIÓN

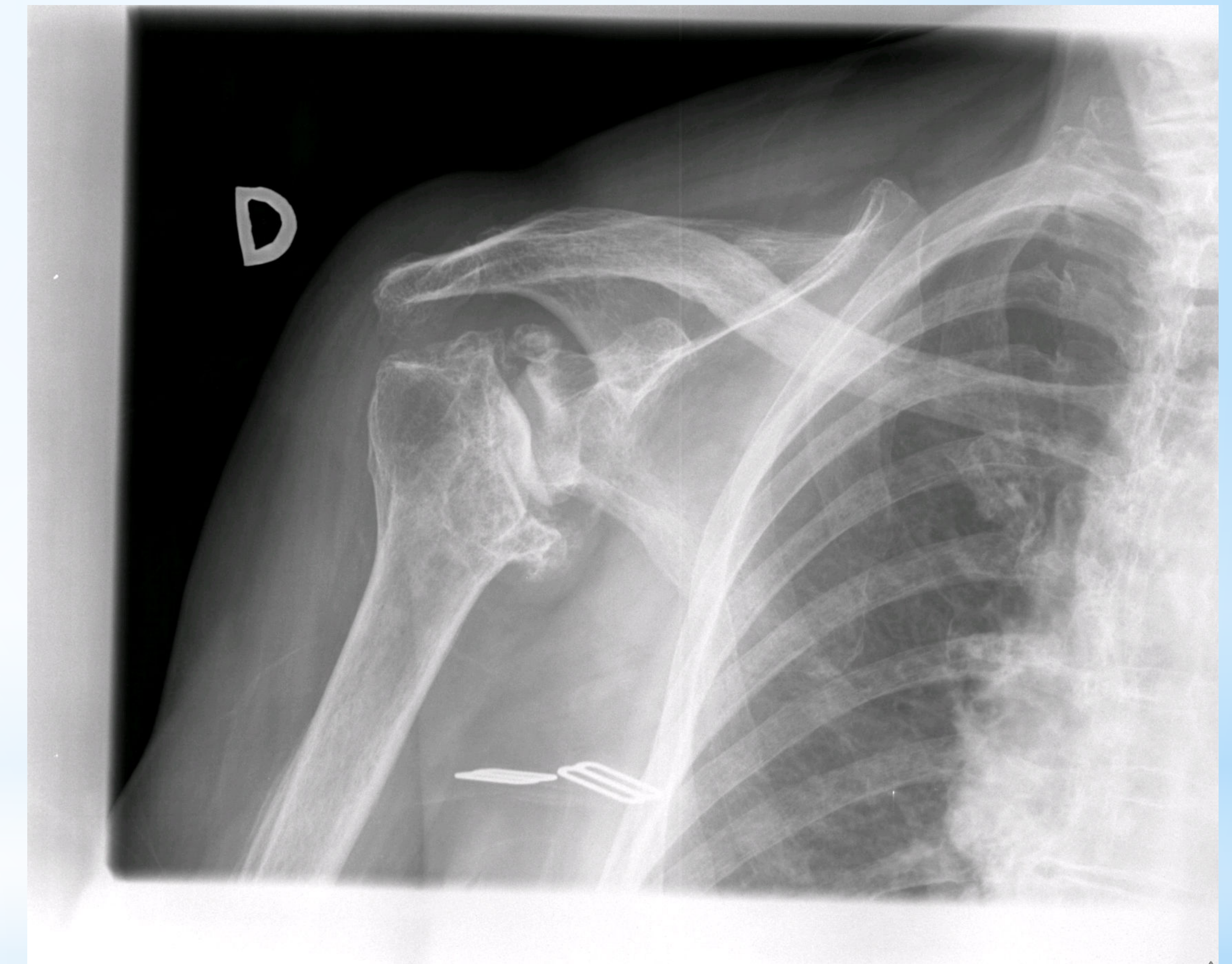
La necrosis avascular (N.A.) en la cabeza humeral no es la localización más habitual. La causa más frecuente es traumática. Otras causas son el consumo de alcohol, glucocorticoides, alteraciones vasculares (arterioesclerosis), trastornos de la coagulación, embolización grasa o descompresión.

DESCRIPCIÓN SUCINTA DEL CASO

Mujer 86 años. Vive en una residencia de ancianos. Demencia vascular tratada con antipsicóticos desde hace años. Presentaba dolor progresivo en hombro derecho desde hace 6 meses, en ocasiones intenso. En la exploración física se objetiva dolor difuso a la palpación y limitación en todos los arcos de movimiento. Se solicita radiografía donde aparece una marcada deformidad de la cabeza humeral, muy sugestiva de necrosis avascular.

Dada la edad de nuestra paciente se realizó tratamiento conservador consistente en analgésicos y rehabilitación, evitando sobreesfuerzos y movimientos por encima de 90°.

La causa podría deberse a microfracturas por las frecuentes caídas y traumatismos debido a los múltiples episodios de agitación que presentaba, favorecidos por su osteoporosis previa, pues otras causas no han sido identificadas.



ESTRATEGIA PRÁCTICA DE ACTUACIÓN

Desde el punto de vista de la atención primaria la detección precoz de la N.A. supone un reto diagnóstico.

En primer lugar, el diagnóstico puede verse retrasado por la escasa sensibilidad de la radiografía convencional en los primeros estadios. En segundo lugar, la variable intensidad de los síntomas, en las que se puede permanecer asintomático a pesar de existir daño articular, sobre todo en articulaciones que no son de carga como es este caso, ocasionan un retraso diagnóstico que condiciona un peor pronóstico funcional con menor posibilidad de tratamiento (descompresión artroscópica, artroplastia de recubrimiento) en especial en el paciente joven.

PALABRAS CLAVES: Osteonecrosis, humeral head, traumatic

REFERENCIAS BIBLIOGRÁFICAS

- Harreld KL, Marker DR, Wiesler ER, Shafiq B, Mont MA. Osteonecrosis of the humeral head. J.Am Acad Orthop Surg. 2009; 17(6): 345-55. Disponible en: <http://www.ncbi.nlm.nih.gov/pubmed/19474444>
- Sarris I, Weiser R, Sotereanos DG. Pathogenesis and treatment of osteonecrosis of the shoulder. Orthop Clin North Am. 2004; 35(3): 397-404. Disponible en: <http://www.ncbi.nlm.nih.gov/pubmed/15271548>