SEMG Sociedad Española de Médicos Generales y de Familia
A Coruña PALEXCO 28-30 MAYO 2015
XXII CONGRESO NACIONAL DE MEDICINA GENERAL Y DE FAMILIA

Hematoma medular espontáneo. Una rara complicación de la anticoagulación

Núñez Viejo MA, González Fernández JL, Mariño Cifuentes D, Bengochea Botín E, Bengochea Botín P, Abascal Carral D.

INTRODUCCIÓN

Las **complicaciones hemorrágicas** son las más frecuentes de todas las debidas a la **anticoagulación**. Cuando afectan al SNC se localizan generalmente a nivel cerebral. Representan menos del 1%, pero su importancia radica en que suponen un alto riesgo vital para los pacientes al tratarse de sangrados en su mayoría fatales. La **afectación** a nivel **espinal** es aún más **infrecuente**, y la sintomatología derivada suele ser inespecífica o silente, por lo que es de gran trascendencia la mera **sospecha diagnóstica** ya que pueden comprimir la médula espinal y producir una afectación neurológica irreversible.

DESCRIPCIÓN DEL CASO

Mujer de 81 años, con antecedentes de hipertensión arterial y fibrilación auricular, motivo por el que recibía tratamiento con acenocumarol. Ingresó por un cuadro de incapacidad para la bipedestación y la deambulación de horas de evolución. El día anterior refería haber sufrido un episodio de dolor súbito e intenso a nivel lumbar, irradiado hacia ambas extremidades inferiores, autolimitado. Negaba antecedente traumático, fiebre u otra clínica acompañante. El examen general no reveló datos destacables más que la arritmia cardiaca ya conocida. El examen neurológico reveló una paraparesia 3/5 y arreflexia en ambas piernas, con sensibilidad conservada. Los estudios analíticos que se llevaron a cabo evidenciaron deterioro de la función renal (Creatinina 2,1 g/dL) e hipocoagulabilidad excesiva (Actividad de Protrombina: 7%; INR: 5,4), que se trató con vitamina K y retirada de la anticoagulación. Se realizó una TC craneal, que fue normal, y una TC abdominal que observó una fractura-acuñamiento de T12, ya presente en estudios previos, sin compromiso medular asociado. Dos días después de su ingreso se controló el dolor lumbar y se normalizó la función renal, pero la paciente empeoró neurológicamente al desarrollar una paraplejia y un nivel sensitivo del territorio de L1. Se realizó entonces una TC con contraste de columna dorsolumbar que mostró la fractura descrita previamente y una colección hipodensa de localización epidural anterior que se extendía desde T10 hasta L1, en relación con la presencia de un hematoma medular con efecto compresivo. Se consultó el caso con el Servicio de Neurocirugía que desestimó la descompresión quirúrgica debido al alto riesgo de la paciente. En la cuarta semana de ingreso una TC de reevaluación confirmó la reabsorción del hematoma, pero la paciente mantuvo una paresia 3/5 en ambas extremidades, por lo que fue remitida a Rehabilitación para una recuperación funcional progresiva.

Figura 1.

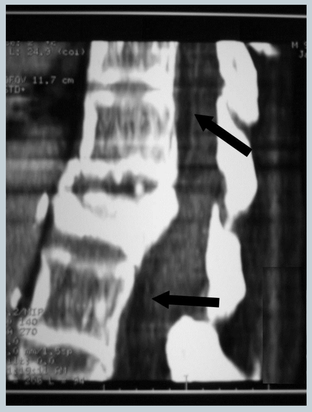

Figura 2.

DISCUSIÓN

El **hematoma epidural espontáneo** es una patología infrecuente y representa el 0,3-0,6% de las lesiones espinales ocupantes de espacio. Su origen lo constituye la terapia anticoagulante principalmente, pero también las neoplasias, coagulopatías y malformaciones vasculares. Estos hematomas pueden ser tanto epidurales como subdural e intraparenquimatosos. En pacientes anticoagulados es más común el origen postraumático que el espontáneo, y la localización más frecuente es la columna torácica. Los **síntomas neurológicos no** son tan **frecuentes** como se piensa, siendo el dolor agudo el síntoma aislado más frecuente. La compresión de la médula espinal constituye una urgencia médica cuyo tratamiento comprende un **diagnóstico precoz**, la corrección coagulopatías subyacentes y la descompresión quirúrgica, que no siempre es posible. Éste es un caso muy didáctico de que, a pesar de la escasa incidencia del hematoma medular, en todo paciente anticoagulado con cuadro de dolor óseo agudo vertebral, sin antecedente traumático, asociado a clínica neurológica, se debería pensar en esta entidad y realizar estudios de imagen para descartarla, pues su tratamiento, de ser posible, pasa por una descompresión quirúrgica urgente que permita la **recuperación del déficit neurológico**.

BIBLIOGRAFÍA

1. Domenicucci M, Ramieri A, Paolini S, Russo N, Occhiogrosso G, Di Biasi C, et al. Spinal subarachnoid hematomas: our experience and literature review. Acta Neruochir (Wien) 2005;147:741-50.
2. Kirazli Y, Akkoc Y, Kanyilmaz S. Spinal epidural hematoma associated with oral anticoagulation therapy. Am J Phys Med Rehabil 2004;83:220-3.
3. Kreppel D, Antoniadis G, Seeling W. Spinal hematoma: a literature survey with meta-analysis of 613 patients. Neurosurg Rev 2003;26:1-49.

SERVIZO GALEGO de SAÚDE | Complexo Hospitalario Universitario de Ourense