

## DOCTOR, “CONTINUO CON DOLOR LUMBAR.”

Autores: Valery Rafael Quinto Lechado, Rocío Martínez Arribas, Lorenzo García Haba.

Centro de Trabajo: Centro de Salud Pedro Fuentes- Bargas, Toledo

### Antecedente Personales:

Varón de 56 años.

No alergias medicamentosas conocidas.

Ha trabajado conduciendo un camión y en la actualidad es encargado de un almacén.

- Lumbalgia con Resonancia magnética con mínima protrusión discal L5-S1.

### MOTIVO DE CONSULTA.

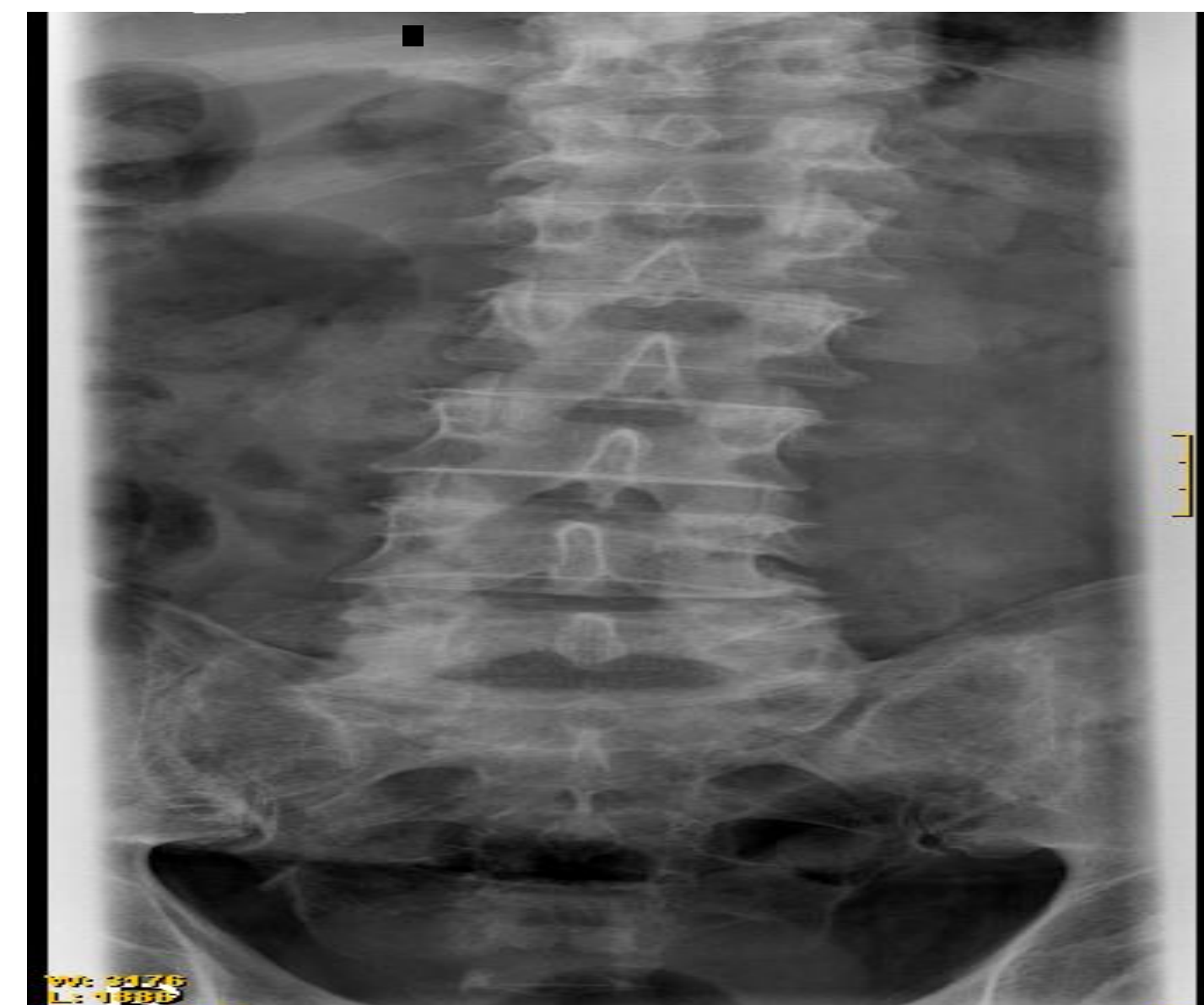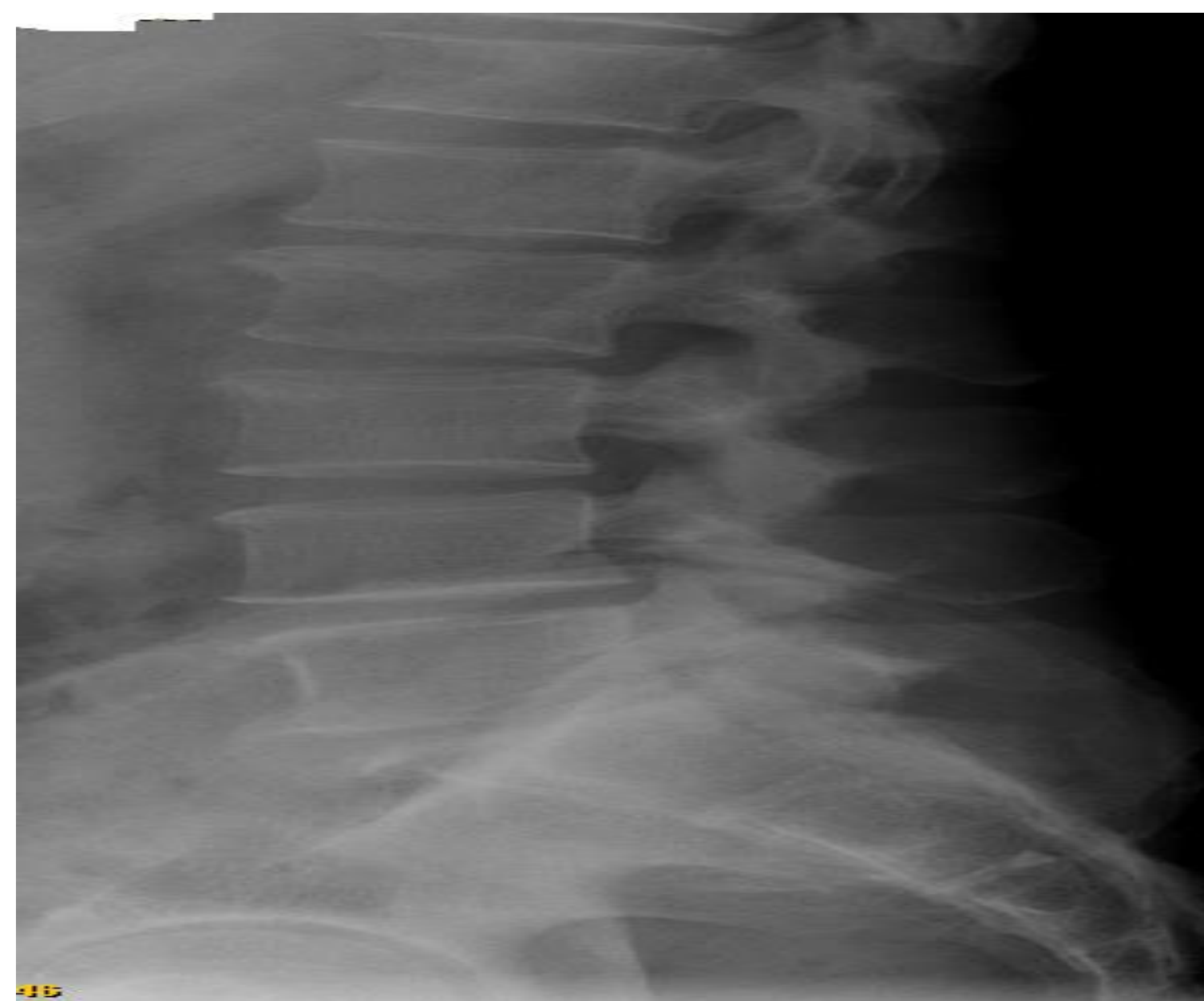Acude a Consulta por febrícula de 2 meses de evolución con dolor lumbar, dificultad a la micción, así como dolor articular en cintura escapular y rodillas. No rigidez matutina, no úlceras orales, ni lesiones cutáneas.

### Exploración física:

Tensión arterial: 120/80. FC: 85, T: 38.5 °C.

Auscultación cardiopulmonar: Normal. Abdomen: Globuloso, dolor a la palpación en marco cólico e hipocondrio derecho. Hepatomegalia lisa de 2 traveses. Aparato locomotor: No inflamación articular.

Columna lumbar: dolor a la exploración a nivel de L5 y sacro iliacas bilateral.



### Evolución:

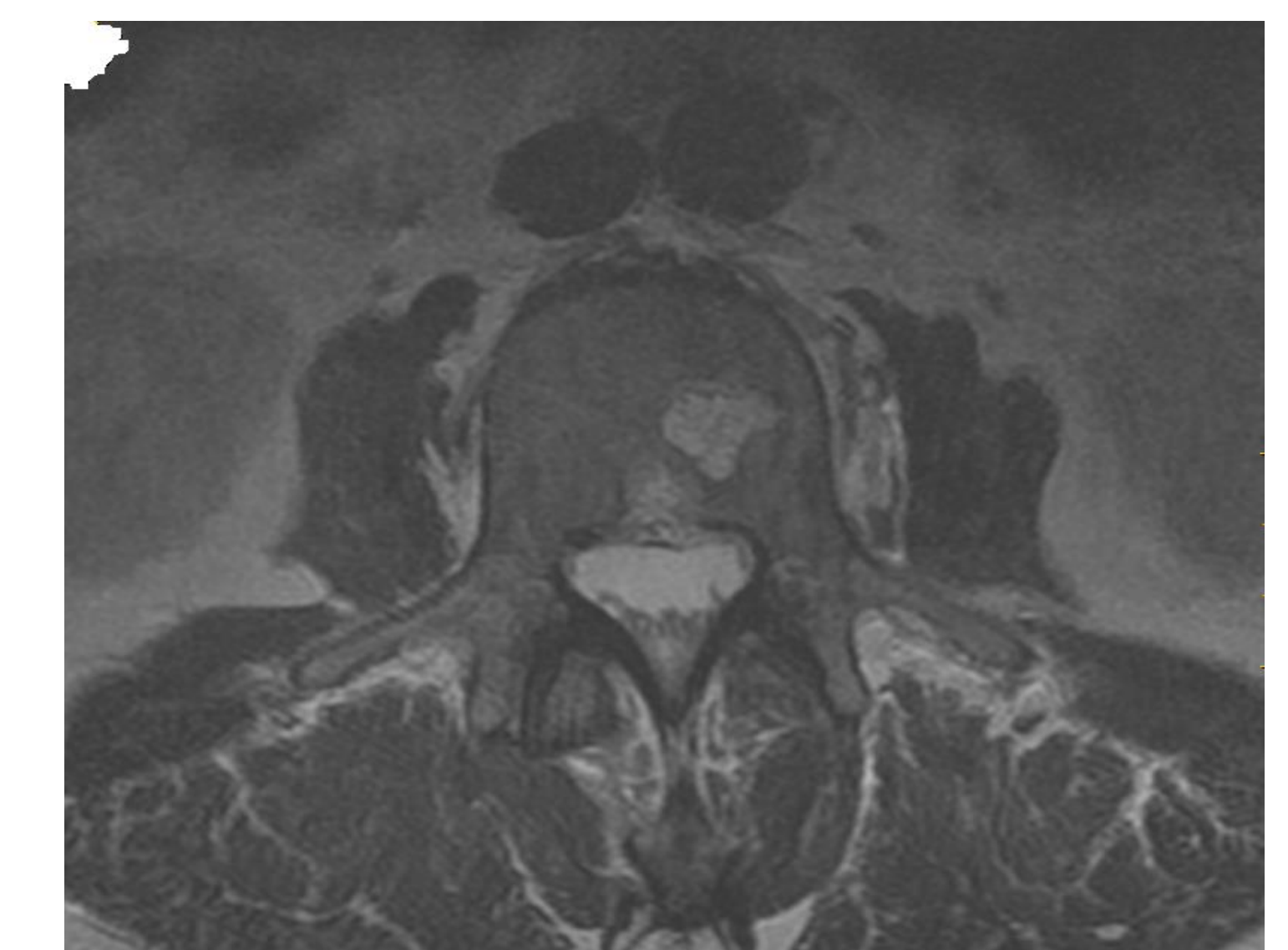
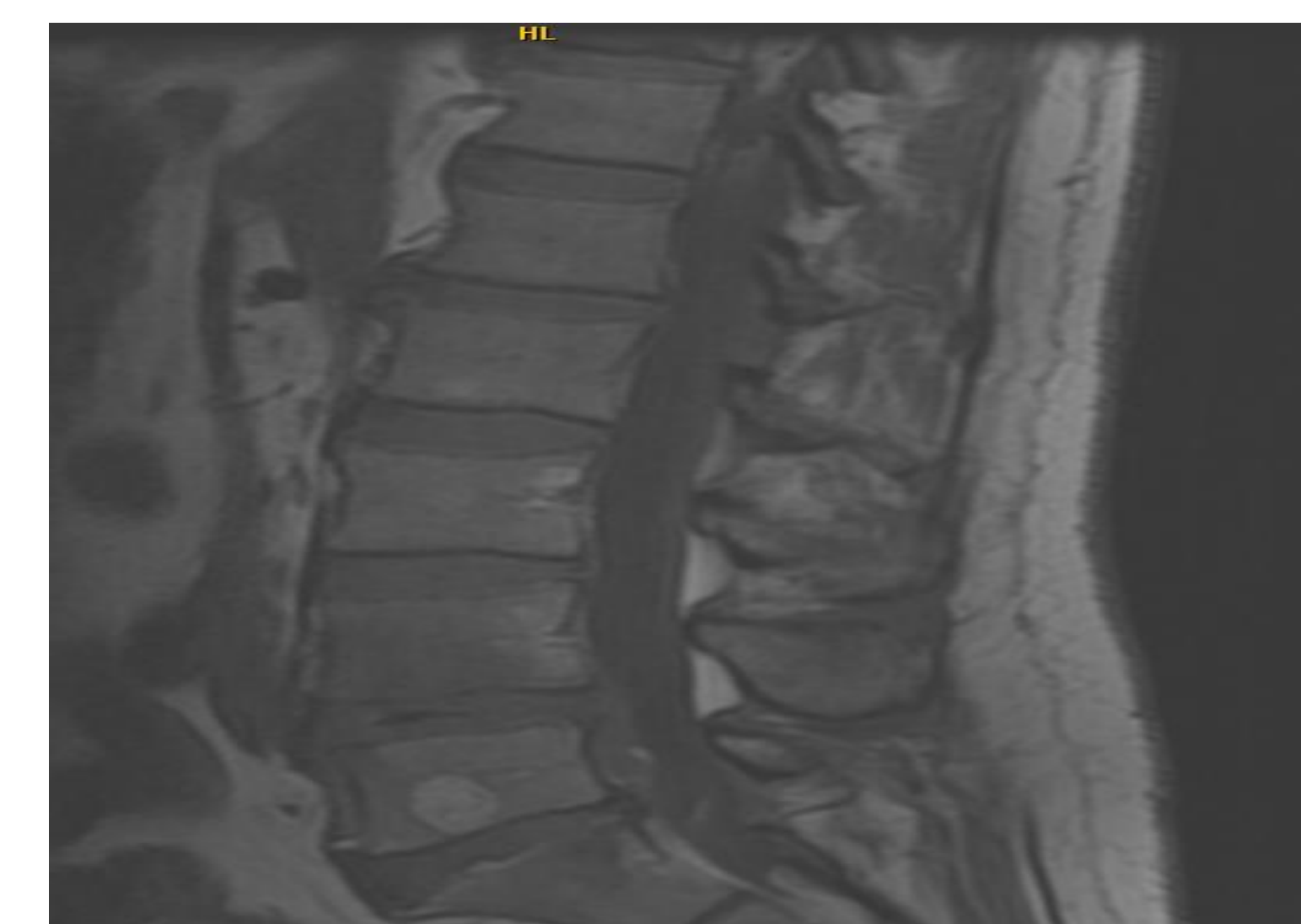Solicitamos analítica general, sistemático de orina y serología. Como hallazgo destaca hipertransaminasemia.

Se deriva a Urgencias del hospital para estudio. Bioquímica: Estudio de Brucella: Rosa de Bengala positivo 1/16. Aglutinación positivo: 1/640. Test de Coombs: positivo 1/5120. Hemocultivo x2: Brucella Sp.

## Diagnostico Final: Espondilitis por Brucella.

### Conclusiones:

- Ante un paciente con fiebre y dolor lumbar no solo sugerir pielonefritis.
- La Brucelosis se debe tener presente si hubo exposiciones laborales a ganado previas.
- Las pruebas de despistaje inicial se pueden realizar en atención primaria.



Resonancia magnética nuclear de columna: Cuerpos vertebrales L4-L5 muestran hiposeñal T1 e hiperseñal T2. Gammagrafía de columna: Hipercaptación patológica intervertebral a nivel de L5- S1 izquierdo de tipo degenerativo

Horta Coba L. Lumbalgia por brucelosis.Medigaphic. [Internet]. 2013 Jul [citado 2015 Mar]; 9(3). Disponible en: [www.medigraphic.com/orthotips](http://www.medigraphic.com/orthotips).

- Abel Castro H,Gonzalez S,Prat María I. Brucelosis: