Dr. Se me sale el corazón

Josangela Elizabeth Alejo García, Armando Rosario Mena, Ana Pérez Santamaria, Antón Trigo González, Sara Rodrigo González, Álvaro Morán Bayón.

Introducción

"Arritmia *es todo ritmo cardíaco distinto al ritmo sinusal normal, o dicho de otra forma, todo trastorno en la formación y/o conducción de los impulsos cardíacos"*[1].

Descripción Sucinta del caso.

Mujer de 79años, con antecedentes de HTA, DM tipo 2, Polimialgia Reumática, Artrosis, Hipercolesterolemia, Hiperuricemia. Tratada con: Metformina850mg, Alopurinol100mg, Pravastatina20mg, AmIloride/Hidroclorotiazida 5/50mg, Omeprazol 20mg, Amlodipino5mg, Paracetamol 1gr, Durogesic 12mcg. Acude por presentar al levantarse de la cama para ir al baño, sudoración profusa, malestar general, palpitaciones y dolor centro torácico, tipo opresivo, no irradiado, que se exacerbaba a la movilización, que mejoró con la administración de Nitroglicerina en puff. TA: 133/66, Tª:36.6, F.C: 150lpm, Sat.O2:100%. Exploración: AC: Ruidos Irregulares, soplo en foco aórtico de tipo estenosis y en foco mitra con línea medio axilar izquierda. Resto normal. Analítica: Bioquímica en suero: Gluc: 203, CK-MB: 2.5, Trop. T: 14.91. ECG: frecuencia ventricular media a 150lpm, ausencia de ondas P, sin alteración de la repolarización. Radiografía de tórax: Cardiomegalia.

Estrategia y práctica de actuación.

Ante paciente con signos clínicos de taquicardia de reciente aparición, lo fundamental es la estabilidad hemodinámica, realizar un diagnóstico diferencial correcto, entre los que podríamos destacar Flutter Auricular o síndrome coronario Agudo. Es fundamental para esto el Electrocardiograma (ECG) ya que nos permite identificar la existencia de arritmia y el tipo. El diagnóstico se sospecha por la auscultación cardíaca y la palpación del pulso, y se confirma con el ECG, donde no vemos ondas P. Llegamos al diagnóstico de Fibrilación Auricular con estabilidad hemodinámica y respuesta ventricular media. En urgencias se le realizó maniobra vagal sin mejoría, por lo que se le administra Amiodarona 300mg/100cc SG al 5% en 20min.

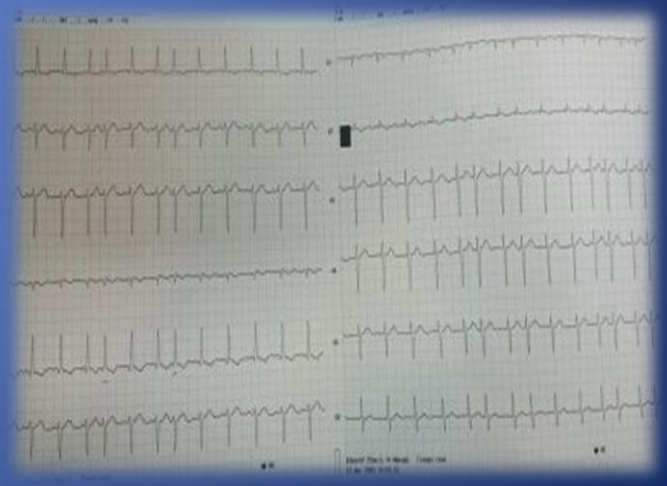

PALABRAS CLAVES
Arritmias. Fibrilación auricular.

BIBLIOGRAFÍA

•F.J. Montero Pérez, L. Jiménez Murillo. Medicina de Urgencias y Emergencias. Quinta edición. Barcelona, España: Elsevier 2015.
•Martínez- Selles M, Bueno H, Sacristan A, Estévez A, Ortiz J, Gallego L, et al. Chest paint in the Emergency Department: Incidence, Clinical Characteristics and Risk Stratification. Rev Esp Cardiol 2008; 62: 953-9.