

POLAQUIURIA COMO PRIMERA MANIFESTACIÓN DE UN TUMOR OVÁRICO



(1) Aurora Santamaría Godoy; (2) Sana Maadi Ahmed; (3) Fátima García Martínez; (4) Javier Sandoval Codoni
(1) Médico de familia, centro de salud Cruz de Caravaca, Almería. (2) Residente de familia de 4º año, Centro de salud de la Mojonera, Almería.
(3). Médico de familia, centro de salud Virgen del Mar, Almería. (4) Médico de familia, centro de salud de Roquetas.

INTRODUCCIÓN:

Anualmente hay más de 200.000 casos anuales de cáncer de ovario, siendo el quinto más frecuente en mujeres y provoca más muertes que cualquier otro tumor del aparato genital femenino. Con frecuencia los síntomas son vagos y el diagnóstico se hace tardío con el tumor ya avanzado.

DESCRIPCIÓN SUCINTA DEL CASO:

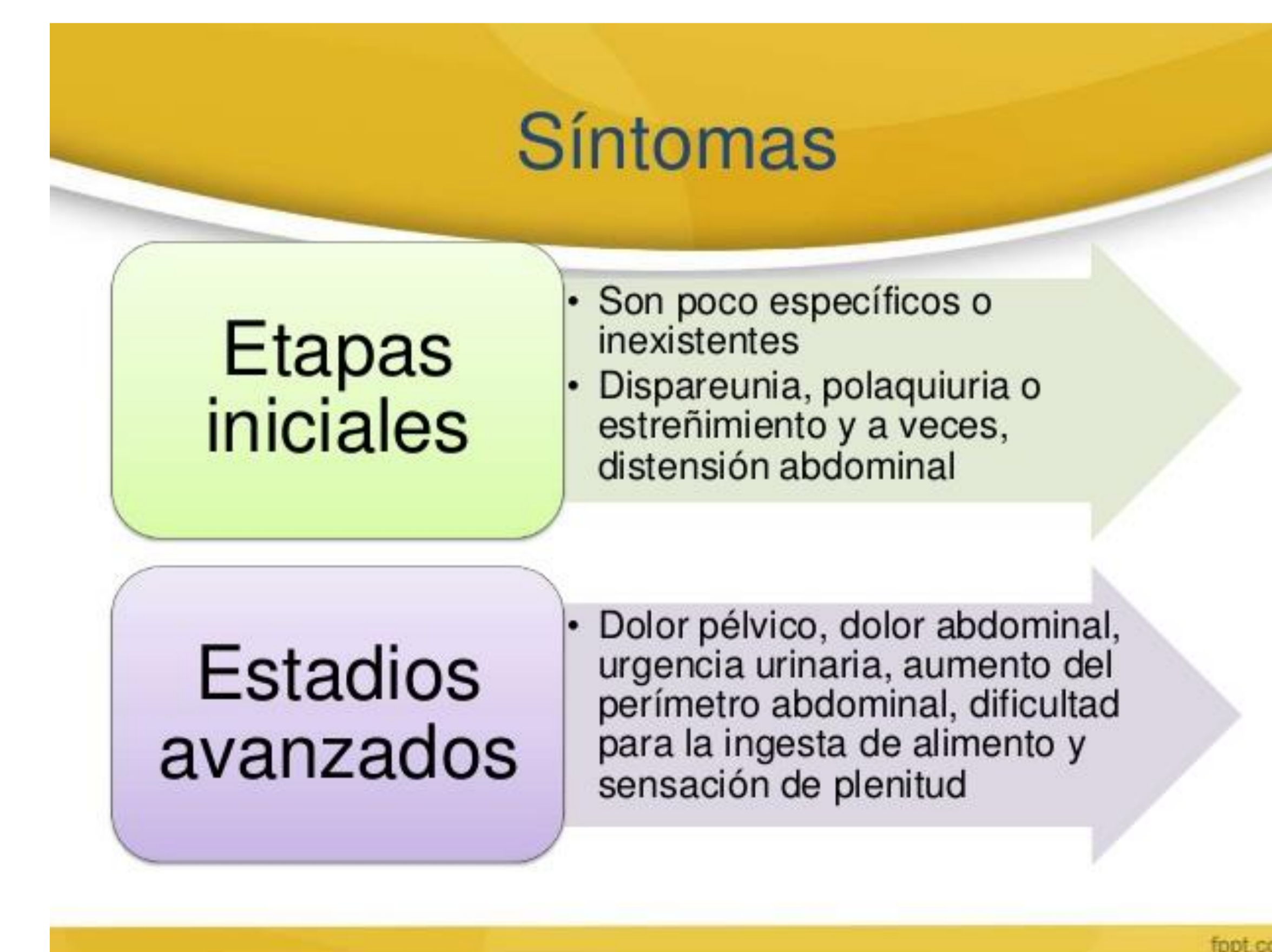
Mujer de 72 años hipertensa y diabética no insulínica. Consulta por polaquiuria, tenesmo vesical y molestia en hipogastrio persistente en el último mes a pesar de dos tratamientos antibióticos tras diagnóstico de infección urinaria. El dolor se ha ido incrementando hasta hacerse moderado.

En la exploración destaca abdomen doloroso en hipogastrio con masa sugerente de globo vesical, no signos peritoneales ni otras alteraciones. Se sonda sin mejoría de la clínica, se hace radiografía abdomen donde se objetiva imagen redondeada hipodensa en hipogastrio y se deriva a centro hospitalario.

Urocultivo la semana anterior negativo. Sedimento urinario 6 hematíes por campo. Analítica sin alteraciones. ECO abdominal: gran tumoración en ovario derecho (15x17cm). Tras intervención Anatomía patológica: Cistoadenoma ovárico.

ESTRATEGIA PRÁCTICA DE ACTUACIÓN:

La polaquiuria constituye una de las presentaciones clínicas más frecuente de la infección urinaria así como de los tumores vesicales. Sin embargo, en las mujeres hay que valorar también los problemas por compresión de la patología ginecológica. Aunque la detección de una masa en hipogastrio en la exploración y la radiografía nos orientan sobre el diagnóstico, es la ecografía la que nos orienta de su verdadera etiología. El ecógrafo en atención primaria puede ayudar en gran medida al diagnóstico más precoz de la patología ginecológica.



PALABRAS CLAVE:

Cáncer de ovario, polaquiuria, tenesmo vesical.

BIBLIOGRAFÍA:

Redondo A, Castelo B, Gómez P, Cruz P. Cáncer de ovario. *Medicine*. 2013;11(27):1641-8
Van Gorp T, Amant F, Neven P, Vergote I, Moerman P. Endometriosis and the development of malignant tumours of the pelvis. A review of literature. *Best Pract Res Clin Obstet Gynaecol*. 2004;18(2):349-71.