XXIV CONGRESO NACIONAL DE MEDICINA GENERAL Y DE FAMILIA

SEMG Sociedad Española de Médicos Generales y de Familia

San Sebastián 2017
18-20 Mayo

1085

NO HAY MANERA DE COGER UNA VÍA… Y SI USO MI ECÓGRAFO?

Benito Lopez MA; Salvador Rubio R; Arza Romero KG; Morancho Marin R; Perez Nievas MP; Baurre Pardo MP

La canalización de una via venosa periférica en el ámbito de atención primaria puede presentar en ocasiones dificultad pero ser importante contar con un acceso venoso. Esto suele llevarnos a punciones repetidas, rotura de vasos, molestias para el paciente y gran consumo de tiempo

Caso clínico:

Varón de 57 años, 90 Kg de peso con dificultad habitual para la venopunción. A la exploración visual y táctil no se observó vena clara. Se decide utilizar el ecógrafo. Tras visualización de la vena con el ecógrafo, pudo ser canalizada con éxito en el primer intento sin presentar ninguna complicación.

Estrategia práctica de actuación, Objetivos :

- Mayor probabilidad de éxito en la punción
- Permite elegir tramos de venas no tortuosos
- Permite evaluar el calibre del vaso pudiendo elegir el catéter más apropiado
- Reduce complicaciones

Metodología utilizada

1.Se utiliza sonda lineal en sentido transverso al brazo visualizando la vena cefálica

2. Girando la sonda 90º se obtiene la vista longitudinal del vaso que se colapsa a la compresión. Se elige la vista transversa para guiar la punción.

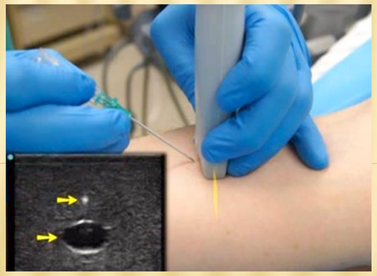

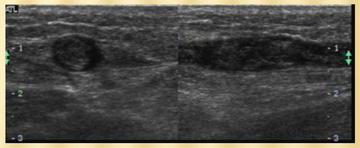

3. Cuando se visualiza en pantalla que ha penetrado en el vaso, se comprueba que refluye sangre por el catéter, continuando la técnica como una convencional.

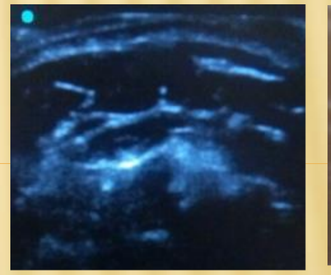

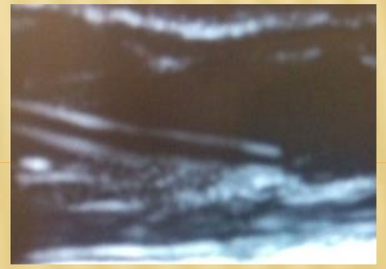

Conclusiones:

Se consiguió obtener un acceso venoso periférico de una forma segura, menos traumática, más rápida y con menos complicaciones que si la hubiésemos hecho por el método convencional

Bibliografía

Constantino TG, Parikh AK, Satz WA, Fojik JP. SUltrasonography guided peripheral intravenous acces vs traditional approaches in patients whith difficult intravenous acces. Annals of Emergency Med (Vol 46)5: Nov 2005