HEMOPTISIS, ¿CÁNCER O INFECCIÓN?

Autores: (1) Pérez Bol, Ruth; (1) Crespo González, Silvia; (1) Domínguez Mosquera, Carmen; (2) Augusto Rendo, Blanca; (2) Gutiérrez Villa, Isabel; (3) Montaña Guerra, Carlos.
Centro de Trabajo: (1) Médico de Familia S.C.S; (2) Enfermera A.C.S; (2) Técnico en imagen para el diagnóstico S.C S.

INTRODUCCIÓN:

Por su baja frecuencia y alta complejidad diagnóstica y terapéutica, estas enfermedades, suelen caer en el campo del especialista, pero en atención primaria debe conocerse su existencia y características para adelantar el diagnóstico y derivarlas oportunamente previniendo complicaciones graves.

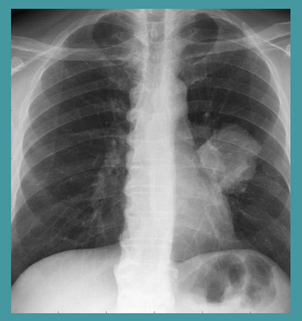

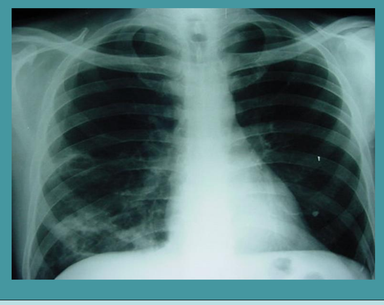

PALABRAS CLAVE:
Scedosporium apiospermun, micosis pulmonar

DESCRIPCIÓN SUCINTA DEL CASO:

Mujer de 65 años. Antecedentes personales: linfoma no Hodking estadío IV-A. Presenta episodios de tos, expectoración y hemoptisis de cuatro meses de evolución, cada vez más frecuentes y que duran 24 horas. Acude varias veces a su médico, diagnosticándola de infección respiratoria, cambiando antibiótico hasta en tres ocasiones. Exploración: Faringe normal. Auscultación pulmonar: sibilancias y crepitantes en bases pulmonares. Analítica leucocitos 1900, 35% neutrófilos. IgG e IgA bajas. Radiografía de tórax normal. Vista en consulta de control de hematología, broncoscopia con cultivo convencional negativo y cultivo hongos, Scedosporium Apiospermum. Tratamiento con Voriconazol e inmunoglobulinas intravenosas y estimulante de colonias por su inmunodepresión.
Diagnóstico: infección respiratoria por hongos.
Diagnóstico diferencial: tumores, edema agudo de pulmón, otras infecciones.

ESTRATEGIA PRÁCTICA DE ACTUACIÓN:

Los pulmones son el principal órgano afectado por las micosis profundas, constituyendo el punto de partida para la diseminación a otros órganos. En los pacientes oncológicos, tras una primera evaluación clínico - radiológica, se debe solicitar analítica general, cultivo de esputo (incluyendo tinción de Gram y Ziël – Neelsen), PCR y cultivo, para poder elegir el tratamiento más adecuado.
La clínica se presenta como tos persistente con broncorrea, hemoptisis, fiebre y compromiso del estado general. El tratamiento es difícil, por las resistencias que presenta siendo más sensible al voriconazol.

BIBLIOGRAFÍA CONSULTADA:
1.- Cruz R, Barros M, reyes M. Infección pulmonar no invasora por Scedosporium apiospermum. Rev Chil Infect. 2015; 32(4): 472- 475.
2.- Fariñas MC, Fernández M, Armiñanzas C. Formas clínicas y tratamiento de las infecciones causadas por otros hongos filamentosos. Enferm Infecc Microbiol Clin. 2012; 30(7):414-419.