Institut Català de la Salut
Servei d'Atenció Primària
Alt Penedès - Garraf –
Baix Llobregat Nord

EDEMAS INFERIORES: PRIMERA MANIFESTACIÓN DE NEOPLASIA DE PRÓSTATA

Montserrat Marlès Escoda[1] ,Isabel Garro Tejero[1], Mª del Mar Pérez Herrera[2], Jordi Flórez Oriols[2], Pilar Orellana Montenegro[2], , Joan Llach Vidal[2]
ABS Vilanova Clau Ciutat ICS[1] (Vilanova i la Geltrú, Barcelona), ABS Penedès Rural[2] (Barcelona)

ID 111

INTRODUCCIÓN:

El cáncer de próstata es la segunda neoplasia más frecuente en hombres. Un 90% se diagnostica en mayores de 65 años. En estadio inicial suele ser asintomático. Al progresar puede causar dificultad miccional o hematuria. En fase avanzada puede aparecer dolor lumbar y edemas en piernas.

DESCRIPCIÓN DEL CASO:

Paciente de 75 años con edemas en extremidades inferiores. Exploración: signos de insuficiencia venosa periférica en ambas piernas y aumento de perímetro de la pierna derecha, pulsos pedios presentes, signo de Homans negativo. Se solicita: Analítica: Dímero D 2171 µg/L. Ecografía doppler venosa EEII: normal. Posteriormente presenta retención aguda de orina y dolor lumbar refractario al tratamiento. Se solicita: Ecografía renovesicoprostática: próstata no visualizada. Analítica: PSA 2491 ng/mL. Gammagrafía ósea: captación irregular con depósitos en cuerpos vertebrales D7, D9, D11, en parrillas costales, escápulas, pelvis y caderas, que impresiona de patología artrodegenerativa o proceso óseo metastásico. Se deriva a la unidad de diagnóstico rápido, donde realizan TAC toracoabdominal: adenopatías torácicas, pélvicas y inguinal derecha. Biopsia de próstata: adenocarcinoma de próstata

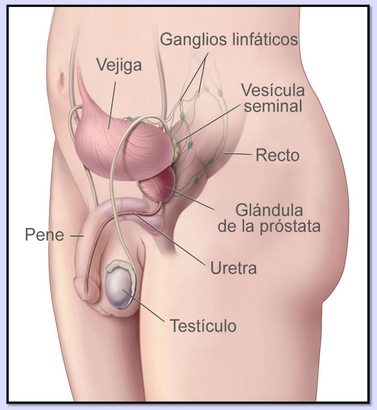

ESTRATEGIA PRÁCTICA DE ACTUACIÓN:

Ante un cuadro de edema bilateral de miembros inferiores y Dímero D elevado debemos descartar un proceso neoplásico oculto una vez descartada la trombosis venosa profunda. En atención primaria debemos solicitar marcadores tumorales, entre ellos el antígeno prostático específico (PSA). Un valor de PSA> 10ng/dl es indicativo de alta probabilidad de neoplasia. El diagnóstico lo establece la biopsia prostática, por lo que debemos derivar a especialista. Los valores elevados en este paciente eran indicativos de enfermedad avanzada o metastásica.
.

PALABRAS CLAVE:

Edema, Prostatic Neoplasms, D-Dimer

BIBLIOGRAFÍA:

1-Schroth BE. Evaluation and Management of Peripherals edema. JAAPA (Journal of the American Academy of Physicians Assistants). 2005;18: 29-34. Medline
2- Wells PS, Anderson DR, Rodger M, et al. Evaluation of D-Dimer in the diagnosis of suspected deep-vein thrombosis. N Engl J Med. 2003;349:1227-35. Medline