

CUANDO JUEGO AL FÚTBOL ME DUELE EL PECHO

Introducción

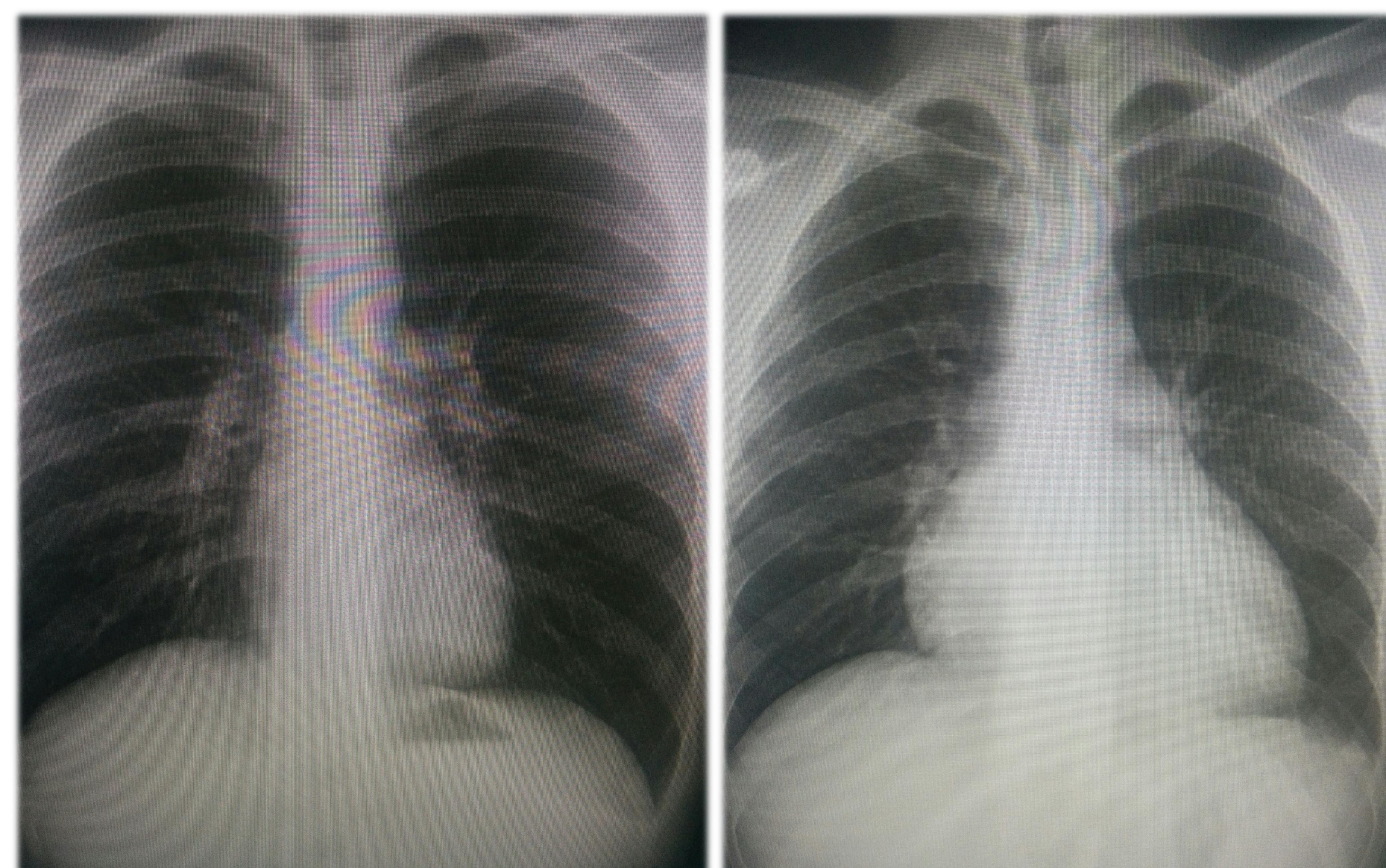
La pericarditis aguda se manifiesta principalmente por **dolor torácico**. En algunos casos puede auscultarse un **roce pericárdico** y objetivarse en el electrocardiograma (**ECG**) **cambios evolutivos en la repolarización** (aunque puede ser normal). La etiología más frecuente es la **idiopática o viral**.

Descripción del caso

Paciente de 19 años sin antecedentes de interés. Acude a consulta por dolor centrotorácico tipo pinchazo que empeora con la inspiración profunda y que comenzó pocos minutos después de empezar a jugar al fútbol. Cuadro catarral hace una semana. Exploración física y ECG en consulta normales. Ante la sospecha de pericarditis aguda por el dolor torácico junto al antecedente de infección viral se decide derivar al paciente a Urgencias. Allí se realiza analítica con marcadores de daño miocárdico (normal), radiografía de tórax con cardiomegalia y ecocardiograma con derrame pericárdico sin signos de taponamiento. Se decide ingreso y tratamiento con antiinflamatorios no esteroideos (AINE). Durante el ingreso serología positiva a *Chlamydia pneumoniae* por lo que se administra antibiótico y es dado de alta con diagnóstico de **pericarditis aguda en relación a *Chlamydia pneumoniae***.

Estrategia de actuación

Para todos los casos donde por la clínica se sospecha de enfermedad pericárdica, se recomienda una primera evaluación con **ECG, radiografía de tórax, analítica y ecocardiografía**. El **dolor torácico suele ser de características pleuríticas** y mejorar con el paciente en sedestación e inclinado hacia delante aunque puede simular un cuadro isquémico por lo que es importante realizar diagnóstico diferencial con todas aquellas causas de dolor torácico agudo. El **tratamiento de primera línea es el ácido acetilsalicílico (AAS) y los AINE**. Además el uso concomitante de **colchicina mejora las tasas de recurrencia**.



Bibliografía :

Jiménez Murillo L, Clemente Millán MJ, Arizón del Prado JM, Montero Pérez FJ. Pericarditis aguda. En: Jiménez Murillo L. Compendio de Medicina de Urgencias. 4ª ed. Madrid, 2010. p. 858-876.
Colchonero Meniz T, Santos González B, Rodríguez Padial L. Enfermedades del pericardio y miocardio. En: Julián Jiménez A. Protocolos en Urgencias. Complejo Universitario de Toledo. 2010; p. 283-290.