

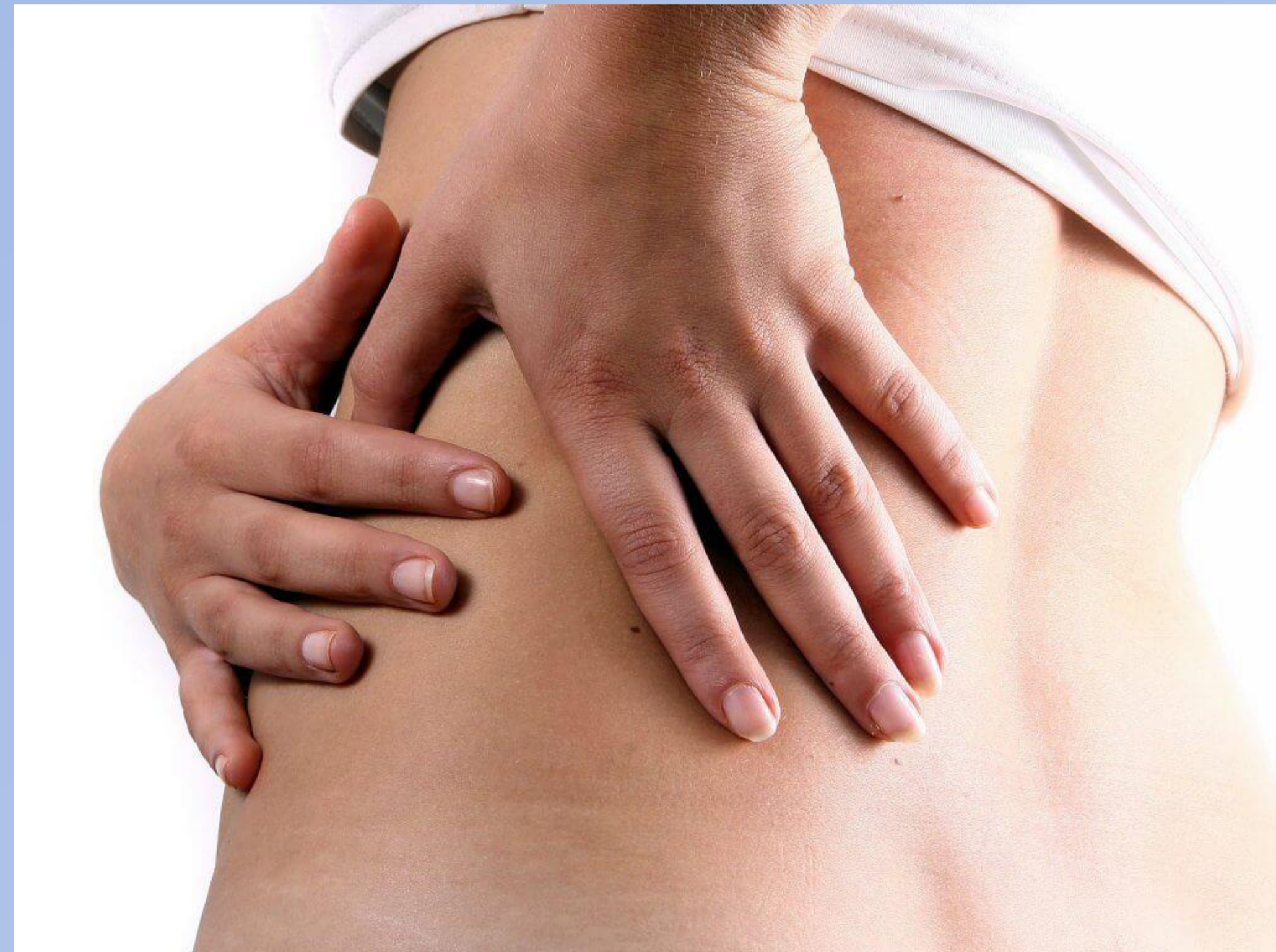# Esguinces atípicos

Mujer de 27 años, camarera



Dolor en parte inferior de hemitórax/hipocondrio izquierdo de días de evolución.

- Empeora con movimientos
- No relación con el esfuerzo
- No traumatismo
- No fiebre ni clínica catarral
- Cuadro emético la semana previa



Exploración física



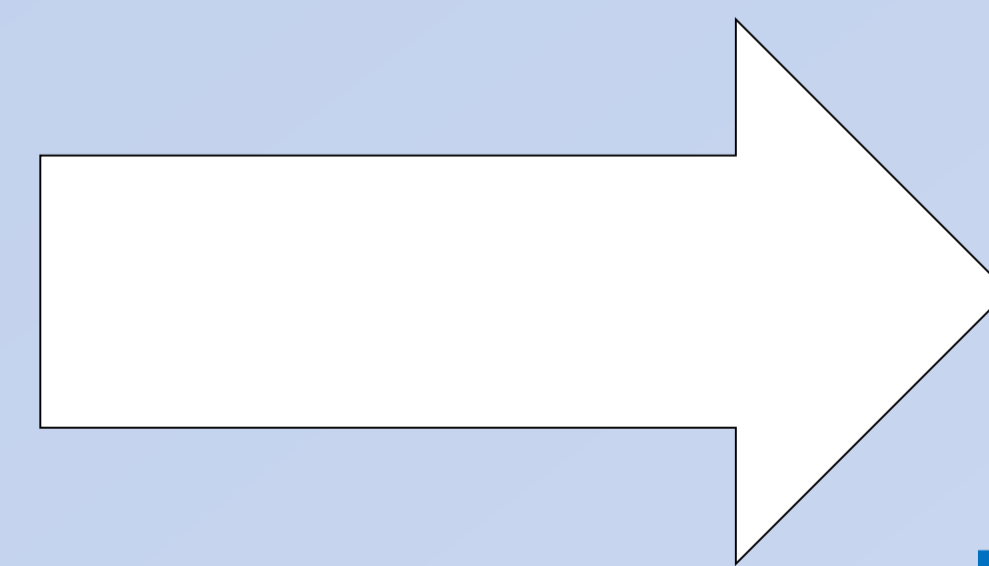
Dolor a la palpación profunda a nivel infracostal del lado izquierdo.

ECG sin alteraciones

Tras tratamiento antiinflamatorio y medidas higiénico-posturales ausencia de mejoría

Radiografía de tórax: normal

Se solicita valoración por **fisioterapia**



**Esguince diafragmático**

Desaparición del dolor tras dos sesiones de fisioterapia

El esguince diafragmático es una entidad poco conocida y, por lo tanto, poco sospechada, más presente en el ámbito de la fisioterapia. Su presentación más típica es un dolor en hemicinturón, en ocasiones acompañado de síntomas vagales, que no se reproduce a la palpación de los cartílagos costales