XXII CONGRESO NACIONAL DE MEDICINA GENERAL Y DE FAMILIA

SEMG
Sociedad Española de Médicos Generales y de Familia

XXII CONGRESO NACIONAL DE MEDICINA GENERAL Y DE FAMILIA

SEMG Sociedad Española de Médicos Generales y de Familia

El mundo desconocido de la radiografía de abdomen: manual de supervivencia

José Carlos Sánchez Sánchez

- El dolor abdominal es un problema común en los Servicios de Urgencias con un diagnóstico diferencial muy amplio que implica a múltiples órganos.

- La evaluación del dolor abdominal requiere un enfoque que se basa en:

  Historia clínica.

  Examen físico.

  Pruebas de laboratorio.

  Pruebas de imagen.

- A pesar del desarrollo de otras técnicas más sofisticadas la radiografía simple de abdomen sigue siendo por excelencia la prueba de imagen más utilizada en Urgencias.

- Es fundamental un conocimiento básico y claro de las indicaciones de las diferentes técnicas de imagen para hacer un uso racional de las mismas disminuyendo así riesgos innecesarios.

- 1 Rx de tórax = 0,02 mSv = 3 días de radiación natural

- 1 Rx de Abdomen= 1 mSv = 6 meses

1 Rx de Abdomen = 50 Rx de tórax

Radiografía simple de Abdomen

ES NORMAL HASTA EN EL 68% DE LOS CASOS DE ABDOMEN AGUDO

Es útil en la práctica clínica diaria por su sencillez y su bajo coste

Se compone de la combinación de 4 densidades básicas en rx (aire, grasa, agua y calcio)

Rx simple de abdomen

- **Diagnóstica**: 50-60% casos.
- **Equívoca:** 20-30% casos.
- **Inespecífica**:10-20%casos.

Examen radiológico inicial por disponibilidad, bajo coste y sensibilidad para detectar obstrucción de alto grado.

Técnica

- La proyección AP en decúbito supino es la proyección estandar.
- Bipedestación: niveles hidroaéreos : no utilizar
- Decúbito lateral izquierdo: niveleshidroaéreos. Neumoperitoneo.
- Cúpulas diafrágmáticas: pneumoperitoneo

Técnica

- **Debe incluir todo el abdomen desde el diafragma hasta la pelvis.**

- **Debe obtenerse con un bajo Kilovoltaje (60-80 Kv)para mostrar la diferencia entre las distintas densidades (grasa y tejidos blandos sin dejar de mostrar el calcio).**

- **En ocasiones es necesario ha de solicitarse proyecciones especiales como el DLI en pacientes de edad avanzada o realizar conjuntamente Rx de tórax (demostración de neumoperitoneo pequeño o patología torácica con manifestación de abdomen agudo: Neumonía, Aneurisma de Aorta)**

RX SIMPLE DE ABDOMEN

- PROYECCIÓN BÁSICA: **Rx en decúbito supino**
- COMPLEMENTARIAS:

-Serie obstructiva:

- -Rx bipedestación
- -Rx decúbito lateral con rayo horizontal
- Rx lateral recto

- **- Serie perforativa**

  Rx tórax.

  Rx bipedestación.

  Rx decúbito lateral con rayo horizontal.

INDICACIONES REALIZACIÓN RADIOGRAFÍA DE ABDOMEN EN LA URGENCIA

- OBSTRUCCIÓN INTESTINAL
- SOSPECHA DE PERFORACION :NEUMOPERITONEO
- PATOLOGÍA INFECCIOSA: COLECISTITIS, PANCREATITIS, ABSCESOS, DIVERTICULITIS
- VÓLVULO INTESTINAL
- HERNIAS O EVENTRACIONES
- ASCITIS (US)
- CUERPOS EXTRAÑOS
- LITIASIS (*): RENAL, VESÍCULA,VEJIGA, VÍA BILIAR
- ISQUEMA MESENTÉRICA
- TRAUMATISMO ABDOMINAL
- APENDICITIS AGUDA

Comprobación de la calidad de la radiografía.

Deben incluir todo el abdomen desde el diafragma hasta la pelvis.

SISTEMATICA DE LECTURA DE RX DE ABDOMEN

1. ANÁLISIS DE LAS LÍNEAS GRASAS

- El análisis de las líneas grasas nos aporta información acerca de:
- Tamaño y morfología vísceras (hígado, riñones, bazo, vejiga-útero, suprarrenal)
- Presencia de líquido libre intraperitoneal
- Diagnóstico de masas abdominales
- Densidad especial que sobresale de las estructuras vecinas
- Desplazamiento de estructuras vecinas
- Borramiento de líneas grasas

CONSIDERACIONES ANATÓMICAS

- **Se observan las siluetas renales, por la grasa que los rodea.**
- **Medial a ellos las cruras diafragmáticas.**
- **La sombra del bazo, y más superior el fundus gástrico así como el borde inferior del hígado.**

CONSIDERACIONES ANATÓMICAS

- **Músculos: presentan densidad agua.**
- **La grasa retroperitoneal y los planos grasos intermusculares permiten una buena identificación de los mismos.**
- **La pérdida o asimetría traducen afectación por líquido, masa, etc..**
- **En la región posterior se sitúa el psoas que se origina en las 4 primeras vertebras lumbares.**

1. ANÁLISIS DE LÍNEAS GRASAS

- Las líneas grasas corresponden a la interfase densidad agua (de las vísceras) con densidad grasa que las rodea.

  -**LINEA DEL BORDE INFERIOR HEPÁTICA**: desplazamiento inferior : **hepatomegalia**

  borramiento: **ascitis**

  -**LINEAS DEL MÚSCULO PSOAS**: se borra en procesos retroperitoneales (hemorragias, abcesos)

  -LINEA DE LA VEJIGA

  -**LINEAS RENALES**: el riñón izquierdo está más alto que el derecho

  -**LINEAS DE LA GRASA PROPERITONEAL Y ESPLÉNICA:**

  Ascitis: borramiento de la grasa properitoneal

1. ANÁLISIS DE LÍNEAS GRASAS

R

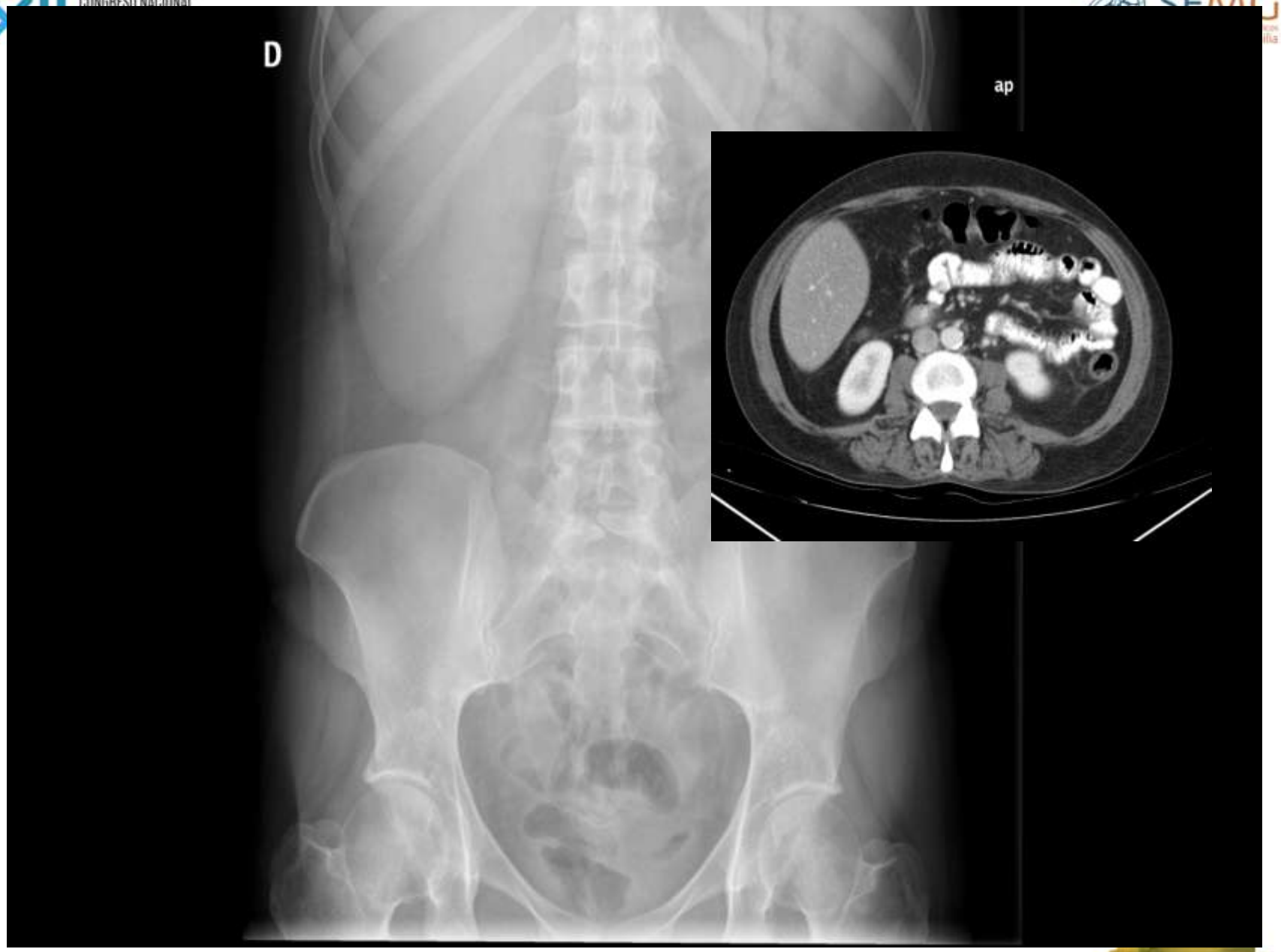
D
ap

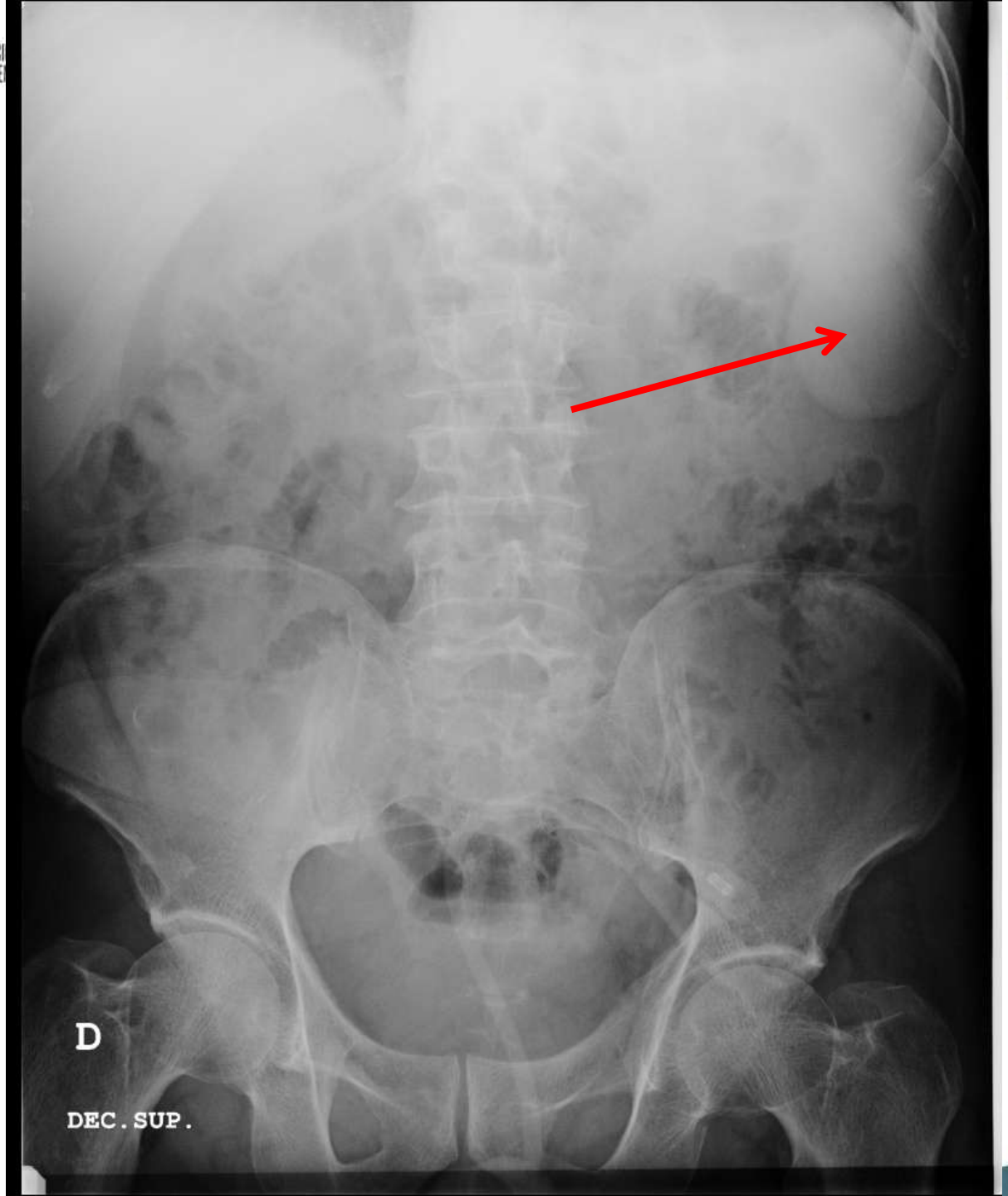
D
DEC. SUP.

ASCITIS

- **CLAVE DIAGNOSTICA análisis de la líneas grasas**

- **Densidad homogéneamente grisácea " imagen en vidrio deslustrado ".**
- **Medialización de asas en epigastrio.**
- **Borramiento de la línea grasa del hígado y del bazo.**
- **Modificación de las lineas properitoneales**
- **Medialización del colon.**
- **Abombamiento de la línea peritoneal hacia fuera**
- **Aumento de la densidad en las gotieras ("signos de las orejas de gato /perro")**

SIGNO DE LAS OREJAS DE PERRO

GLOBO VESICAL

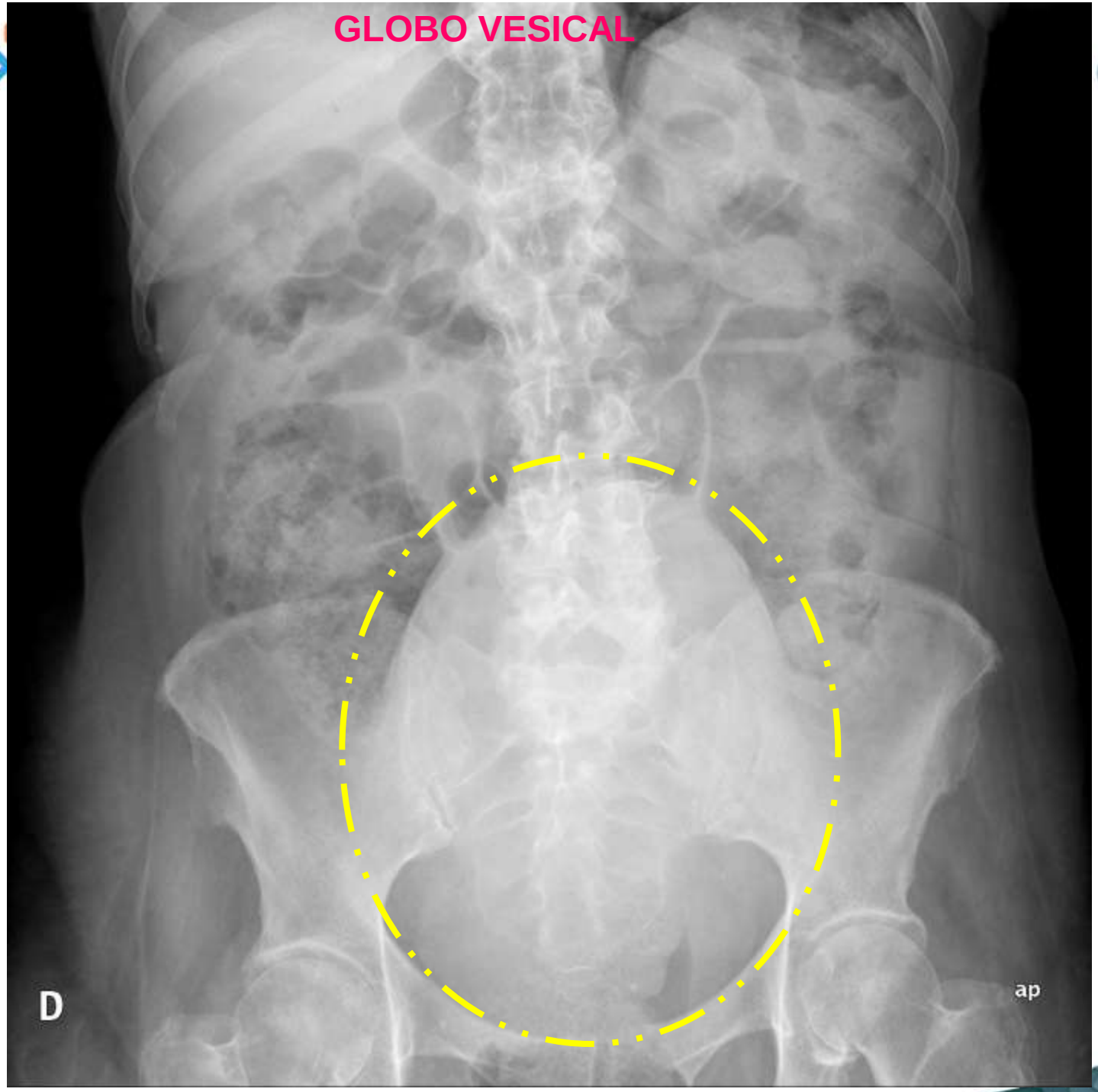

2. LUMINOGRAMA AÉREO

1. DISTRIBUCIÓN ANORMAL DEL GAS INTRALUMINAL (INTRAINTESTINAL)

ASAS INTESTINALES FUERA DE LA CAVIDAD:

- Hernias, eventraciones…

AIRE PATOLOGICO DENTRO DE LA CAVIDAD:

- Deformaciones de la pared: infiltraciones inflamatorias o tumorales
- Desplazamiento del aire: masas
- Dilatación de vísceras huecas: dilatación gástrica, estenosis duodenal, dilatación de asas de intestino delgado, síndrome obstructivo del colon, parálisis intestinal, vólvulos, infarto.

2. LUMINOGRAMA AÉREO

1. DISTRIBUCIÓN ANORMAL DEL GAS INTRALUMINAL (INTRAINTESTINAL)

A. OBSTRUCCIÓN DE ID (75% bridas)

- Dilatación preobstructiva de distribución central con válvulas conniventes circunferenciales .
- Formación de niveles en “U invertida”
- Ausencia o disminución de gas en colon
- Niveles en bipedestación (+ 2).
- Signo del “collar de cuentas”, pequeñas burbujas acumuladas en los recesos de las válvulas.

Dilatación de ID: válvulas conniventes

Dilatación de ID: válvulas conniventes

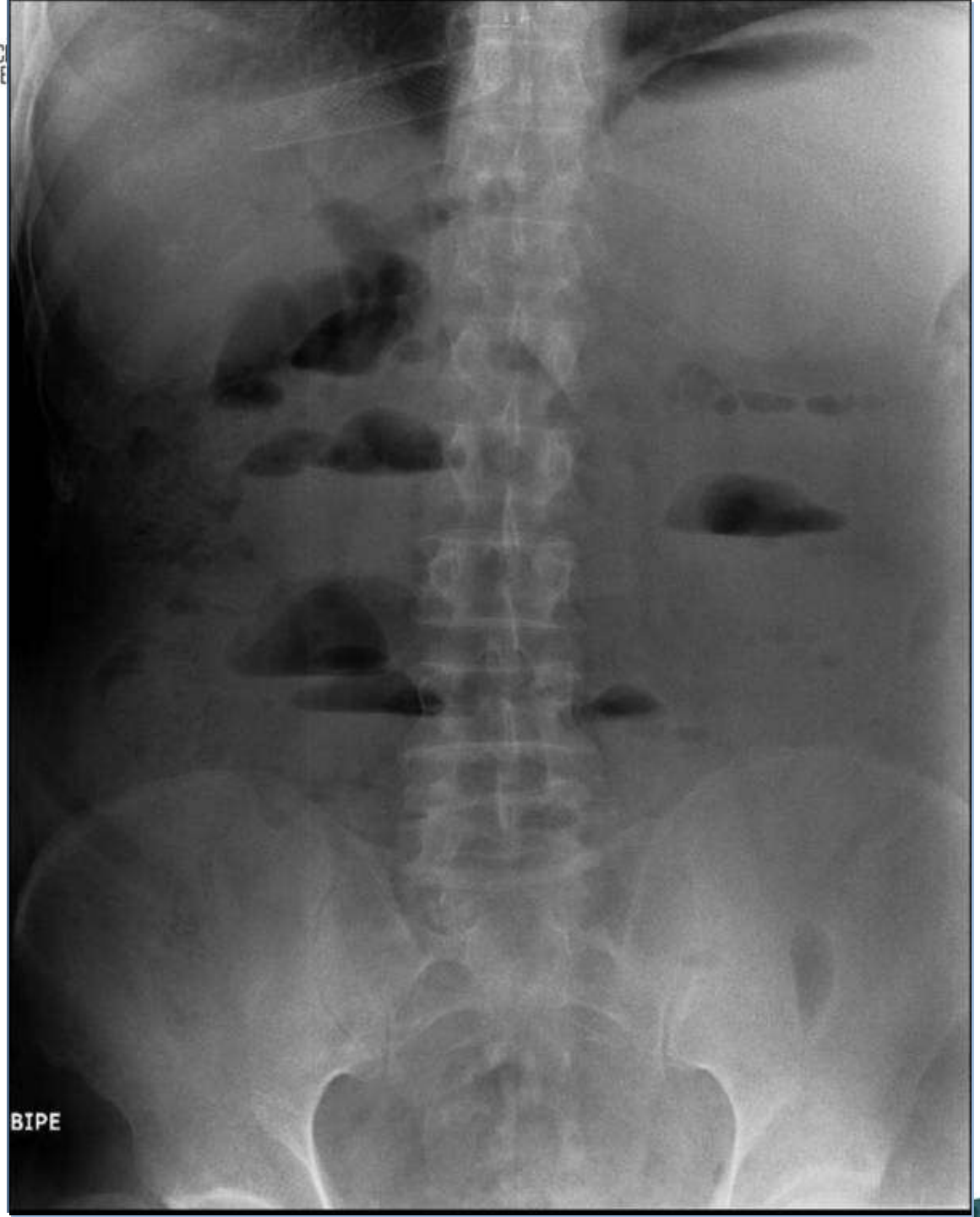
BIPE

RX. bipedestación:
Colitis ulcerosa

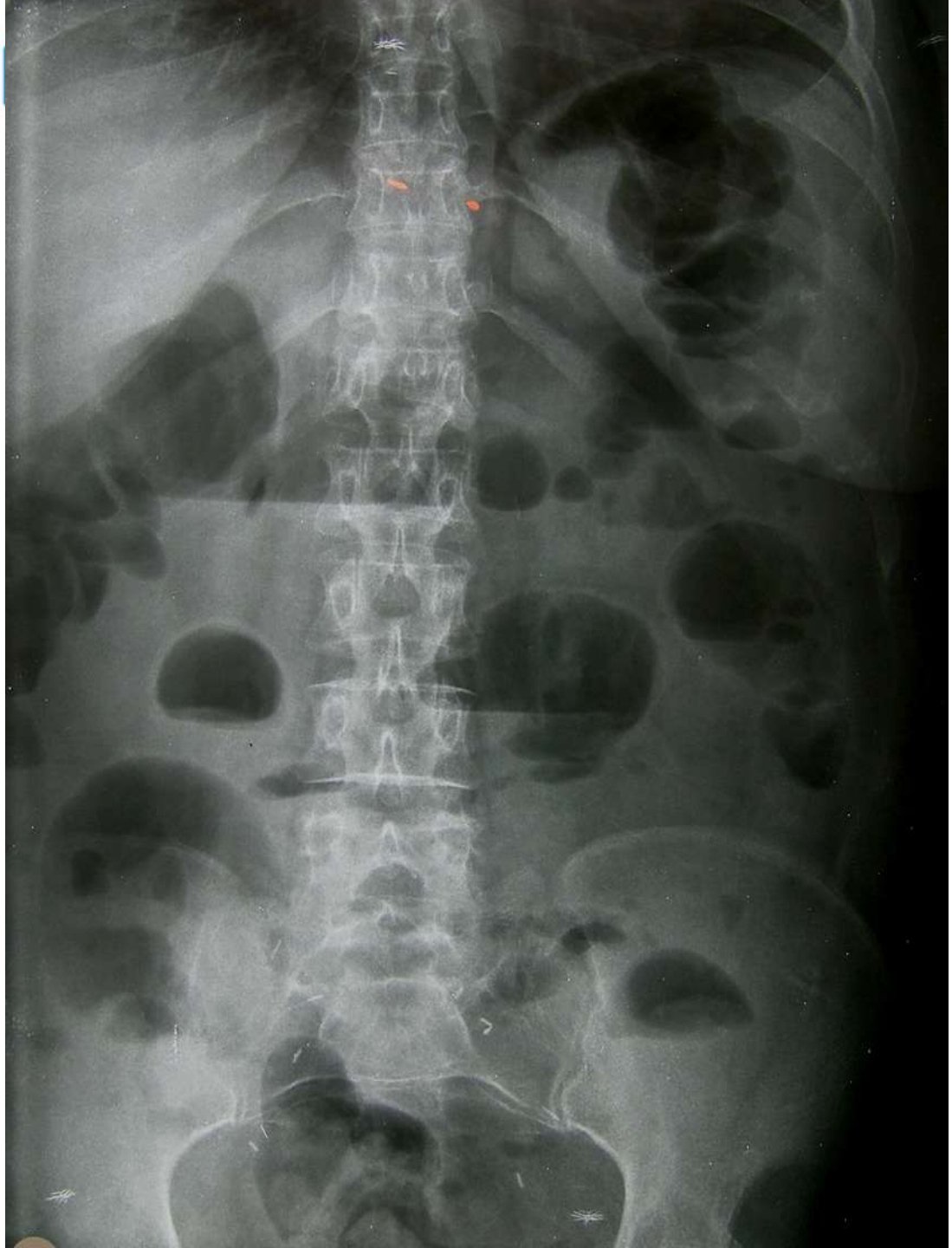

Signo del collar de cuentas

Rx simple abdomen

OBSTRUCCION DE ALTO GRADO

- presencia de mas de 2 niveles hidroaereos
- niveles hidroaereos con anchura mayor de 2,5 cm.
- diferencia de altura en los niveles del mismo asa mayor a 2 cm

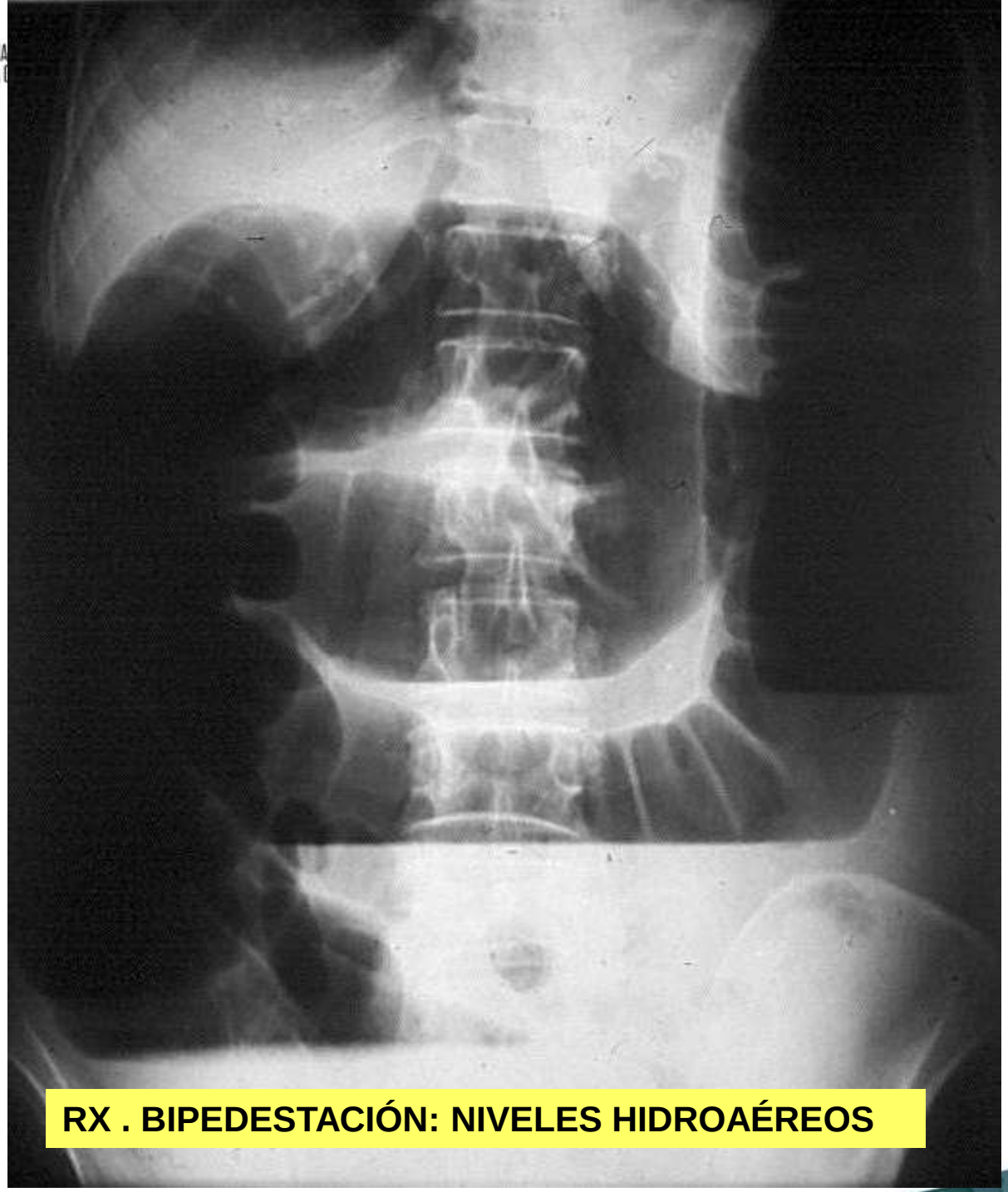

RX . BIPEDESTACIÓN: NIVELES HIDROAÉREOS

2. LUMINOGRAMA AÉREO

B. OBSTRUCCIÓN DE IG

- Causas: Neoplasia / diverticulitis / vólvulo)

  * Dilatación de asas de distribución periférica

  *Haustras (no rodean todo el diámetro del asa y son más gruesas).

  * Válvula cecal incompetente: pasa aire a ID y se dilata.

  * Válvula cecal competente: dilatación de IG proximal, mayor riesgo de perforación.

- NO existe gas en ampolla rectal

2. LUMINOGRAMA AÉREO

C. ILEO PARALÍTICO:

Similar clínica y radiología pero EXISTE gas en ampolla rectal

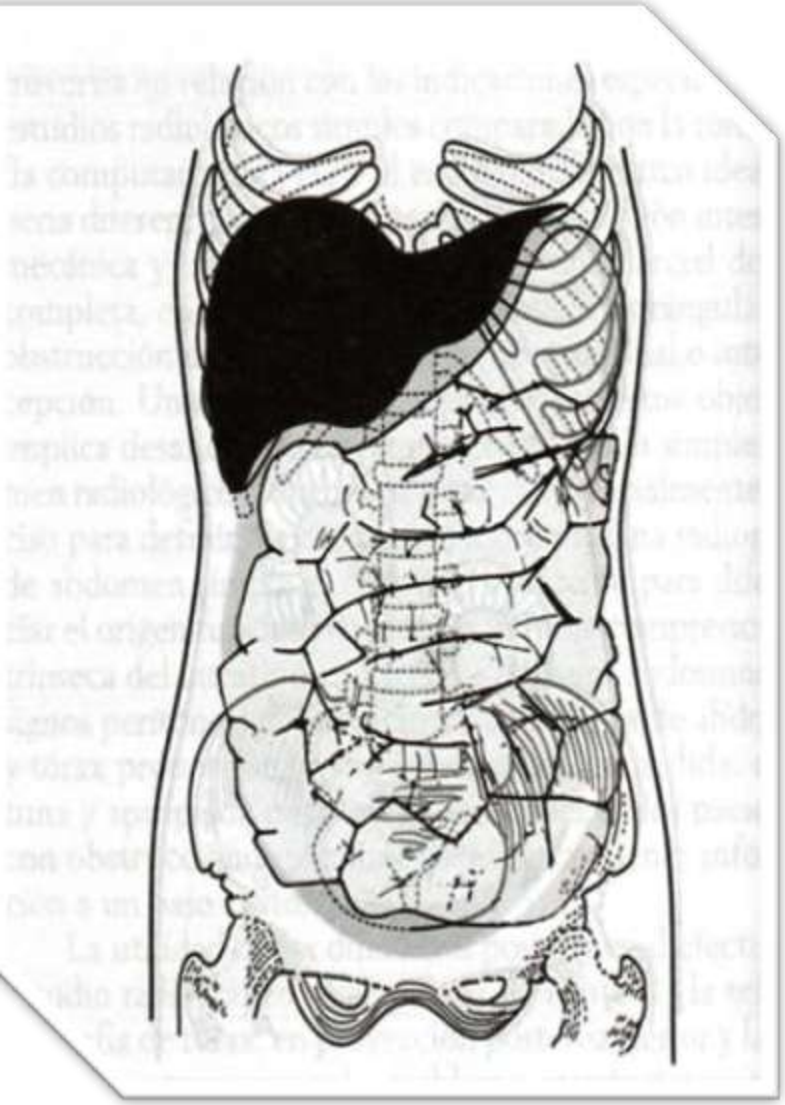

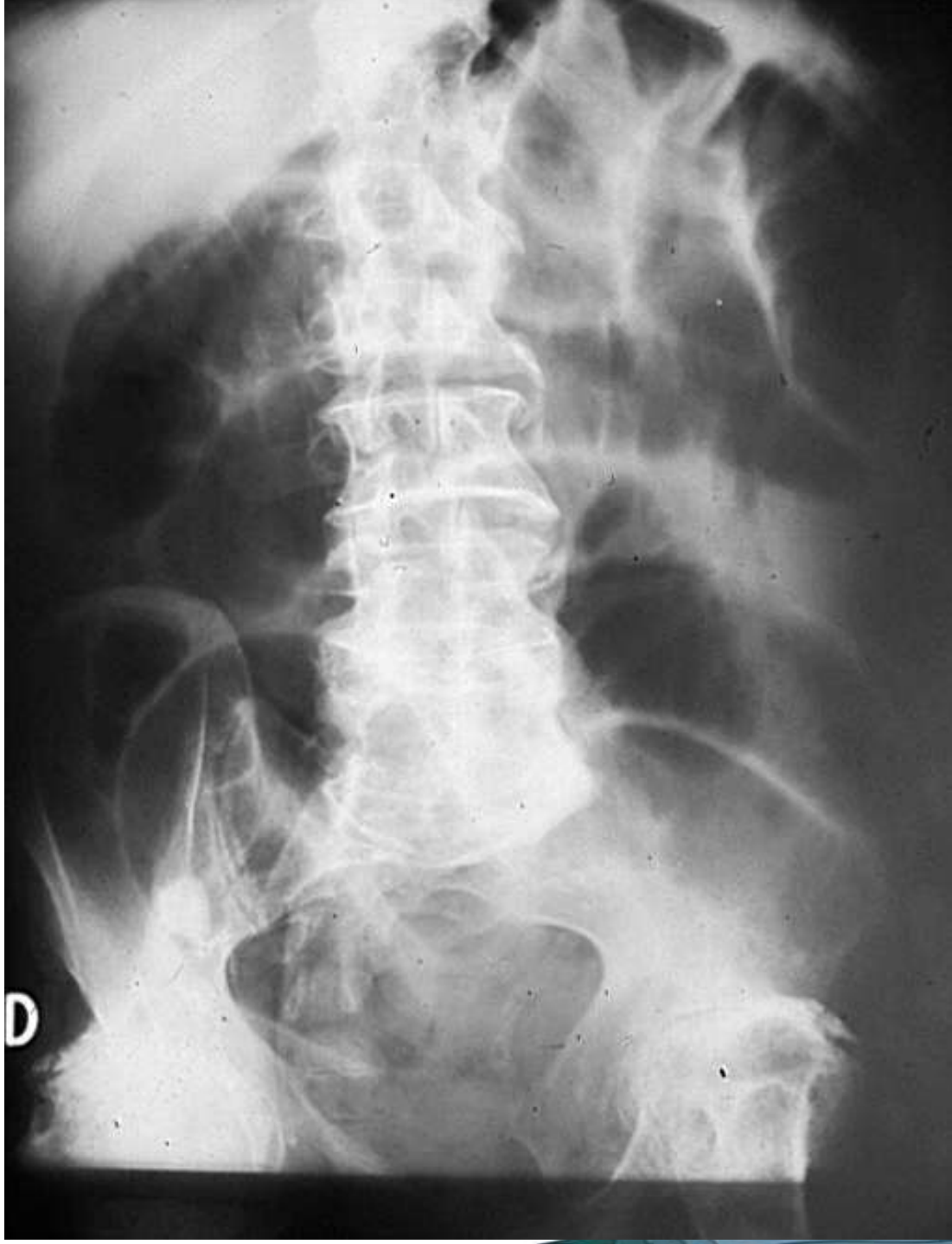
D

2. LUMINOGRAMA AÉREO

D. MEGACOLON TÓXICO:

Colon transverso de más de 6 cm

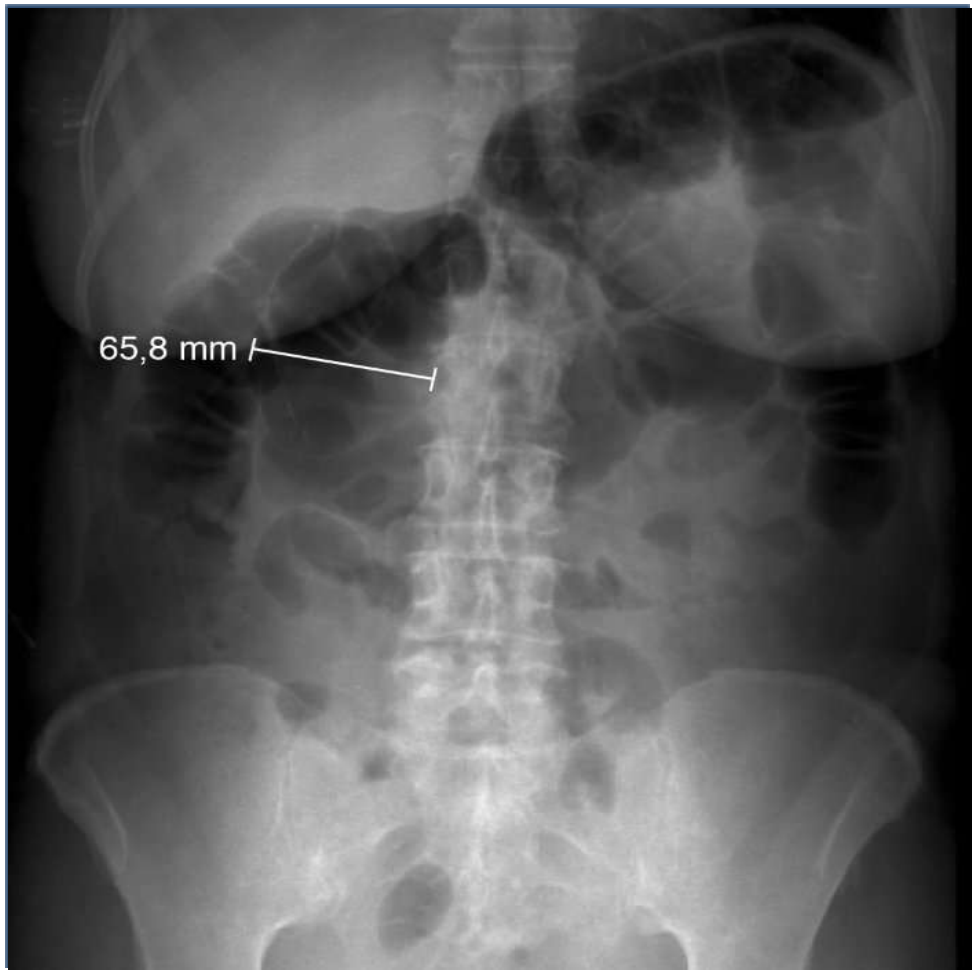

2. LUMINOGRAMA AÉREO

E . VÓLVULO :

- Requisito asa sigmoidea larga y con buena movilidad.
- Tipos más frecuentes:
- **Vólvulo cecal**: ciego muy distendido, localizándose en cualquier posición intraabdominal, con ausencia de gas distal
- **Vólvulo de sigma**: Distensión gasesosa del sigma con pérdida de sus haustras que asciende fuera de la pelvis**: imagen en grano de café**
- En la proyección en bipestación observaremos dos niveles hidroaéreos en las dos partes de la zona del vólvulo y una tercera en el colon proximal

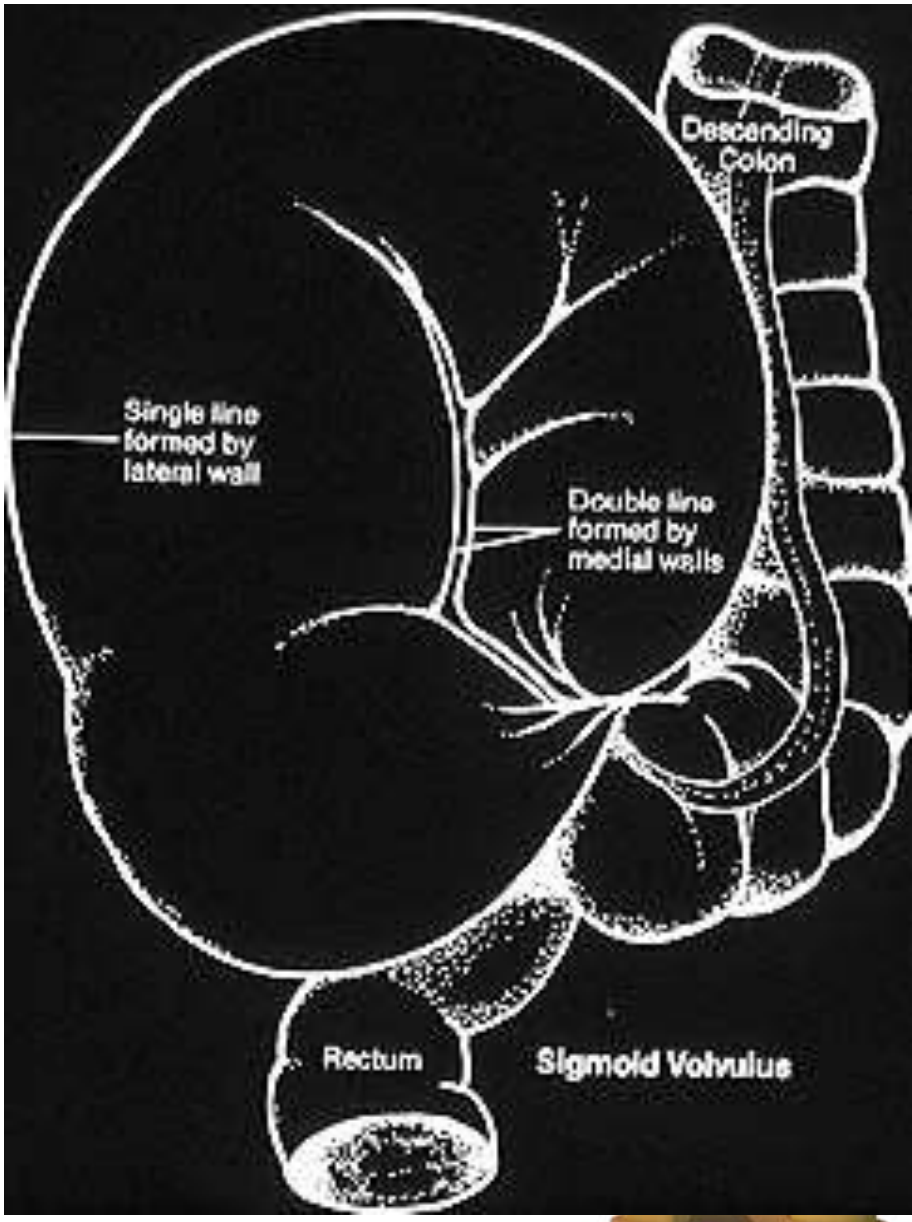
Descending Colon
Single line formed by lateral wall
Double line formed by medial walls
Rectum
Sigmoid Volvulus

2. LUMINOGRAMA AÉREO

F. ISQUEMIA MESENTERICA

- **Dilatación de asas.**
- **Engrosamiento parietal**
- **Gas en la pared del intestino**
- **Gas en el sistema portal**
- Pensar en enterocolitis en lactantes y en enfermedades vasculares en adulto

2. LUMINOGRAMA AÉREO

- **C. AIRE EXTRALUMINAL: Neumoperitoneo**
  - El aire se acumula entre el diafragma y el hígado o el bazo en la RX en bipedestación
  - Proyección: cúpulas diafragmáticas

NEUMOPERITONEO

- **Rx cúpulas (Bipedestación):**

  Por perforación de víscera hueca o laparotomía reciente (más frecuente ulcus péptico), presencia de aire bajo ambos hemidiafragmas.

NEUMOPERITONEO

- **Decúbito supino (RX simple de abdomen):**

El aire se acumula en el espacio hepatorrenal

Visualización de ambos lados de la pared intestinal (“signo de Rigler”)

NEUMOPERITONEO

- **No confundir el Sindrome de Chilaiditis, interposición de colon entre hígado y diafragma que se muestra como aire bajo el hemidiafragma derecho aunque con morfología de asa intestinal**

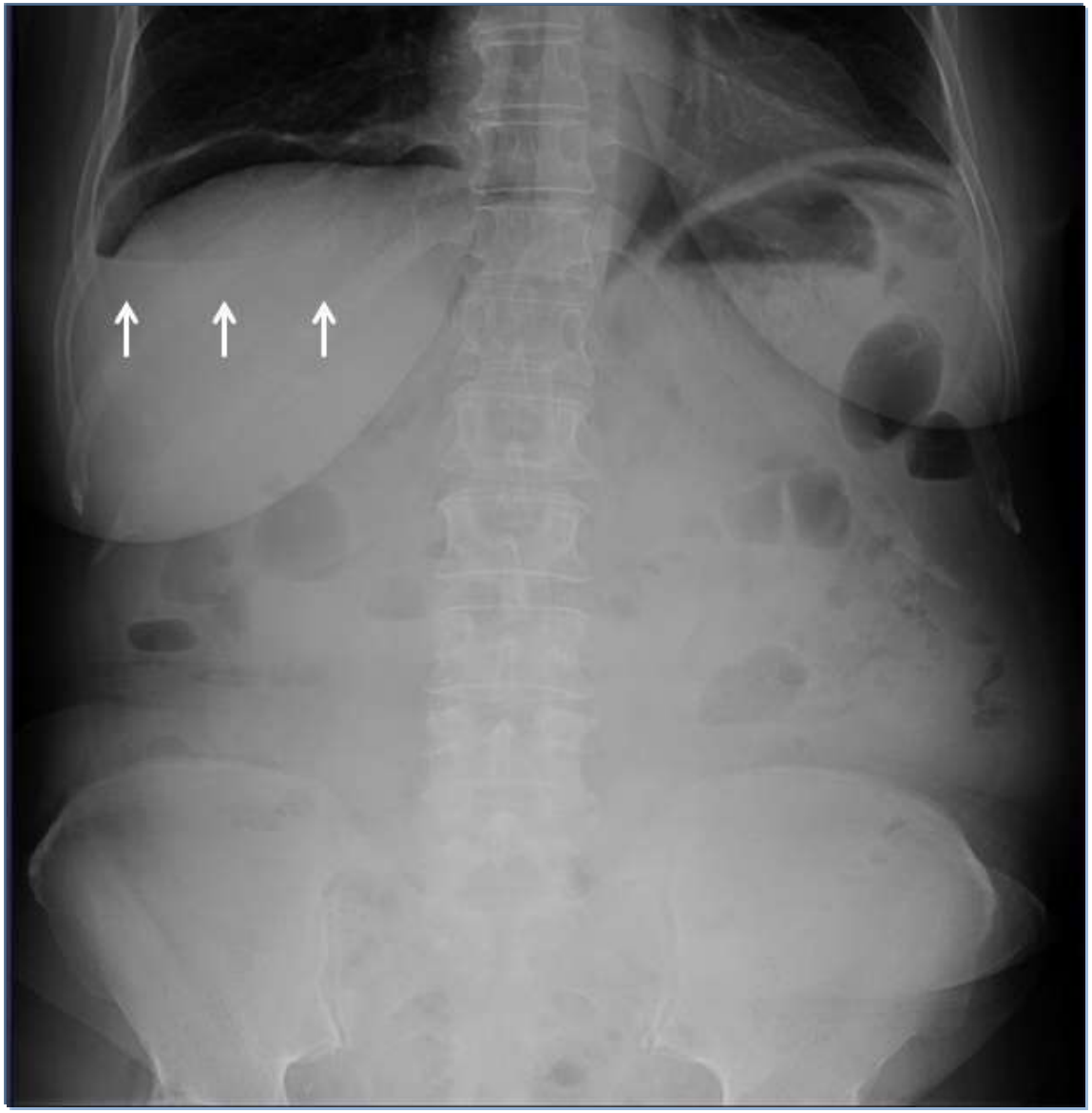

Neumoperitoneo 2º a ulcus gastroduodenal

SIGNO DE RIGLER

3. CALCIFICACIONES

- La presencia de calcificaciones en la radiografía simple es muy habitual en la práctica diaria.

- Muchas de ellas tienen poca o nula significación clínica (flebolitos, adenopatías por procesos residuales previos, ateroesclerosis…).

- En otras ocasiones revelan la patología que sufre el enfermo

3. CALCIFICACIONES

Valoraremos las siguientes características:

- **MORFOLOGÍA**: concreciones, paredes conductos
- **LOCALIZACIÓN**.
- **MOVILIDAD**.
- **CRECIMIENTO:** aneurisma, flebolitos

3. CALCIFICACIONES

- Vasos calcificados redondos con centro radiolúcido.
- Cálculos renales radiopácos.
- Ganglios linfáticos mesentéricos calcificados.
- Calcificaciones de la vía biliar.
- Granulomas postinyección, miomas uterinos, DIU...
- Calcificaciones en la pancreatitis crónica.

LITIASIS VESICULARES

MIOMA UTERINO CALCIFICADO

LITIASIS URETERAL

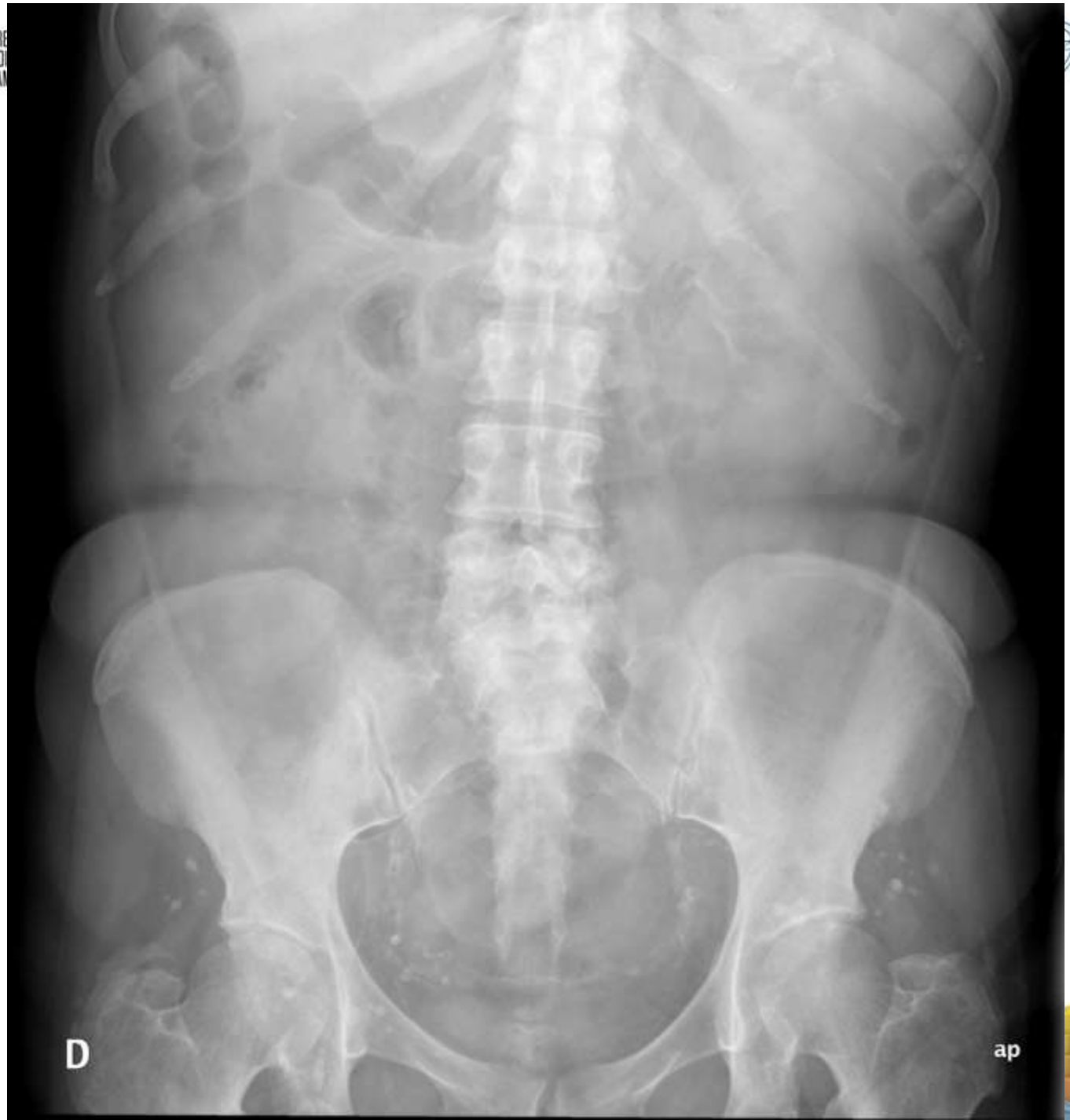
D
ap

D
DEC. SUP.

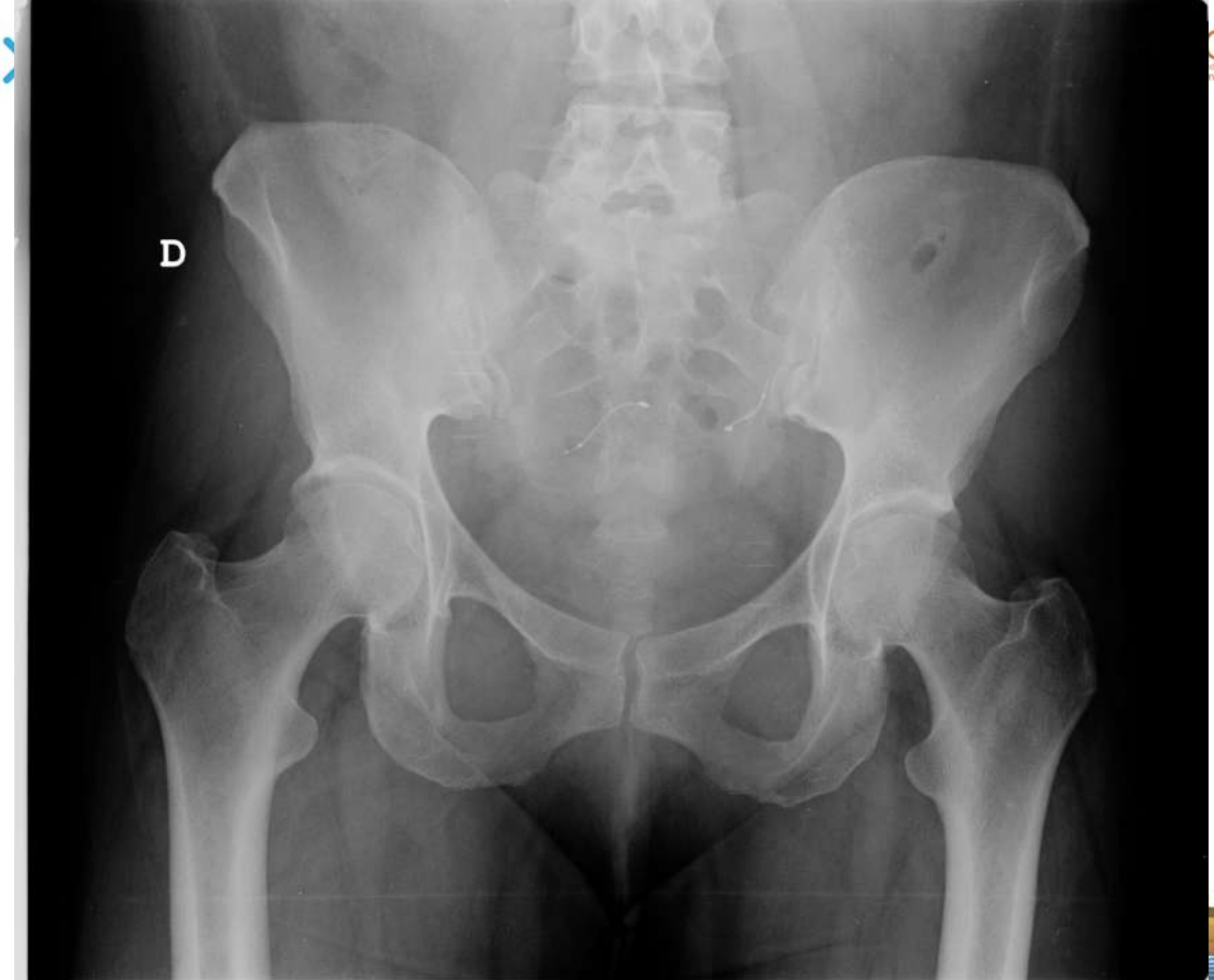
D

GRANULOMAS POSTINYECCIÓN

D

D

BOLAS DE HACHÍS

D
DEC.SUP.

CALCIFICACIÓN MESENTERICA
D
ap

D
SUP

L
ap

R

4. ESTUDIO DEL ESQUELETO

- **SIEMPRE hay que analizarlo**

- **Alineamiento de los huesos, costillas, vértebras (apófisis tranversas) y sacro, cresta ilíaca, acetábulos y pubis (ensanchamiento de la sínfisis) en traumatismos, articulaciones sacroilíacas.**

4. ESTUDIO DEL ESQUELETO

- Fracturas costales bajas, vertebrales, pélvicas
- Tumores benignos o malignos
- Cambios degenerativos: artrosis , osteofitos
- Osteoporosis.
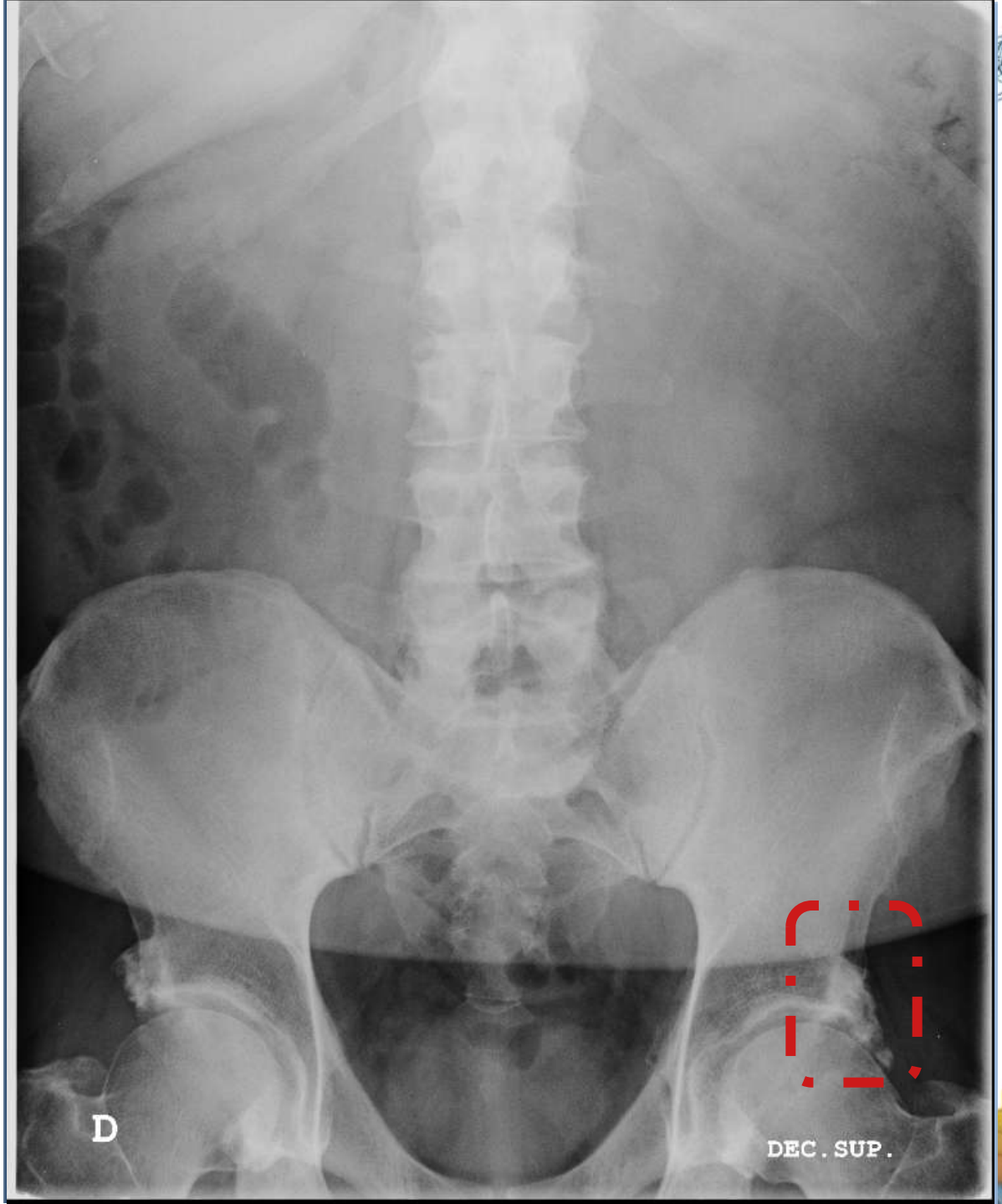
Hueso acetabular