



Manejo de la disección de aorta en atención primaria

Introducción.

Es una urgencia vital que precisa de una actuación rápida debido a su alta mortalidad y pronóstico sombrío. No presenta hallazgos patognomónicos que nos orienten. Es una entidad clínica rara pero no debemos de dejar de sospecharla. Prevalencia en personas entre 50-70 años con factores predisponentes.

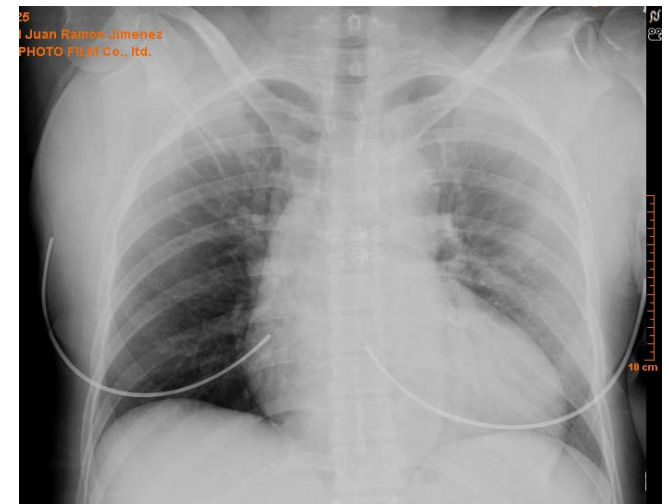
Descripción del caso.

Mujer 39 años, sin antecedentes. Acude por vómitos y diarrea de repetición tras ingesta. Molestias interescapulares, disnea e inquietud. No fiebre. Hemodinamicamente estable. Buen estado general, consciente, orientada y colaboradora. No tolera el decúbito. Eupneica. Soplo mitral. Dolor en epigastrio, ruidos hidroaéreos aumentados. Pedíos conservados. Contractura dorsal izquierda. Resto anodina.

Lactato deshidrogenasa 514. Leucocitosis sin desviación. Electrocardiograma (EKG). Anodino. Radiografía de tórax rotada, mínimo de ensanchamiento mediastínico.

Diagnóstico diferencial: Intoxicación alimentaria. Pancreatitis aguda. Isquemia o infarto agudo de miocardio. Pericarditis aguda. Aneurisma toracoabdominal no disecado. Disección de aorta. Tumor mediastínico.

Evolución. A espera de pruebas, empeoramiento general con parada cardiorrespiratorio y muerte. Necropsia. Disección aórtica.



Discusión.

Sospecha diagnóstica. Edad 50-70 años con antecedentes de hipertensión, aterosclerosis, enfermedad del tejido conectivo, iatrogenia por cirugía endovascular, traumatismo de alta intensidad. Presenta dolor súbito similar al precordial con irradiación a cuello, escápula o abdomen con signos de shock, tensión arterial normal o elevada de inicio y EKG normal. Sensación de muerte inminente. Ortopnea. Clínica accidente vasculo-cerebral sin hallazgos. Activar dispositivo emergencia con traslado inmediato a hospital. Inicialmente control de medidas de soporte, control de frecuencia, tensión y dolor. Uso de beta bloqueantes, antagonista del calcio y mórficos, para evitar evolución de la enfermedad.

Palabras clave. Manejo disección aorta.

Bibliografía.

Zamorano JL, Mayordomo J, Evangelista A, San Roman JA, Bañuelos C y Gil M. Guía de práctica clínica de la Sociedad Española de Cardiología en enfermedades de la aorta. Rev Esp Cardiol Vol 53, Núm 4, Abril 2000; 531-41
Manning WJ, Mohler ER III, Eidit JF, Mills JL, Collins KA. Management of aortic dissection. Disponible en: http://www.uptodate.com/contents/management-of-aortic-dissection?source=search_result&search=manejo+diseccion+aorta&selectedTitle=1~147

Javier López González R3 MFyC U.D. Huelva. UGC CS Cartaya
Rocío Medero Canela R3 MFyC U.D. Huelva. UGC CS El Torrejón