CONGRESO NACIONAL DE MEDICINA GENERAL Y DE FAMILIA

SEMG Sociedad Española de Médicos Generales y de Familia

ALGO MÁS QUE UN DOLOR DE BRAZOS

López Filloy, Marta; López de la Iglesia, Jaime; Salazar Garzo, Juan. Paz Herrero, Flor; Ureña Monte Ydelka

Introducción:

La angina estable es la presentación inicial de cardiopatía isquémica (CI) casi la 1/2 de las veces. El diagnóstico de CI se basa en la probabilidad pretest (clínica de angina típica, atípica o dolor no anginoso + factores de riesgo en donde edad y sexo son fundamentales) y pruebas diagnósticas.

Estrategia practica de actuación:

El diagnóstico de angina es eminentemente clínico y debe hacerse en términos probabilísticas. Nuestro paciente tiene una angina estable, pero atípica, cumple 2 de las 3 características de la angina típica, le falta el malestar retroesternal (primera característica) pero tiene dolor en ambos brazos y cumple los otros 2 criterios (desencadenado por el esfuerzo y cede en 3 minutos con el reposo), lo cual junto con la edad, 80 años y ser varón, implica una probabilidad pretest de tener CI según las recientes guías de la sociedad europea de cardiología[2] del 78%. Por encima del 85% se diagnostican de CI, y las pruebas a realizar en cardiología son de mas valor pronóstico que diagnóstico.

Palabras clave

Cardiopatía isquémica estable, angina de pecho, angina típica, angina atípica.

Descripción sucinta del caso:

Varón 80 años. Exfumador > 20 años. Hipertenso >7 años (buen control con IECA). Acude a consulta por dolor en ambos brazos > 2 meses de evolución que le aparece al caminar y cede tras 2-3 minutos en reposo. No lo asocia con el movimiento de los brazos. No refiere disnea, ni dolor torácico, ni mareos ni síncope. Se ausculta soplo protomesositólico aórtico 2/6. Nos planteamos varios diagnósticos: polimialgia reumática, hombro doloroso bilateral, mielopatía cervical, enfermedad degenerativa neurológica y como máxima sospecha, una angina atípica. Se deriva a cardiología con AAS, donde tras ECO, (no aportó datos) realizan prueba de esfuerzo, que resulta clínica y eléctricamente positiva para 6 minutos de ejercicio. En coronariografía se evidencia enfermedad aterosclerótica de 2 vasos (3 stents). Tratamiento medico: betabloqueante, AAS + clopidogrel, estatina y nitrato sublingual si dolor.

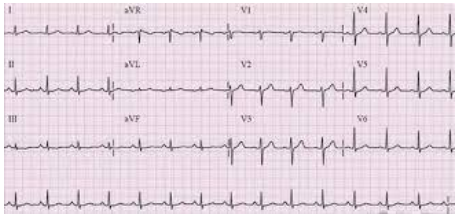

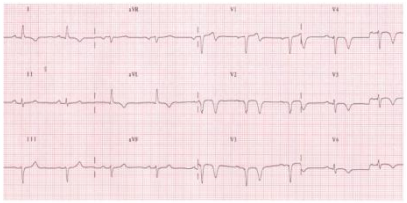

Bibliografía

López de la Iglesia J. Rodríguez Garrote A, Fernández Cordero S. et al. Los principales problemas de salud. Cardiopatía isquémica. AMF 2011; 7(6):304-315.

2013 ESC guidelines on the management of stable coronary artery disease. European Heart Journal (2013)34,2949–3003doi:10.1093/eurheartj/eht296.

Ciencia, arte y luz