

DESCRIPCIÓN DEL CASO:

Paciente de 66 años que consulta por disnea a mínimos esfuerzos, sin más sintomatología. Sin antecedentes de interés. Exploración por órganos y aparatos normal.

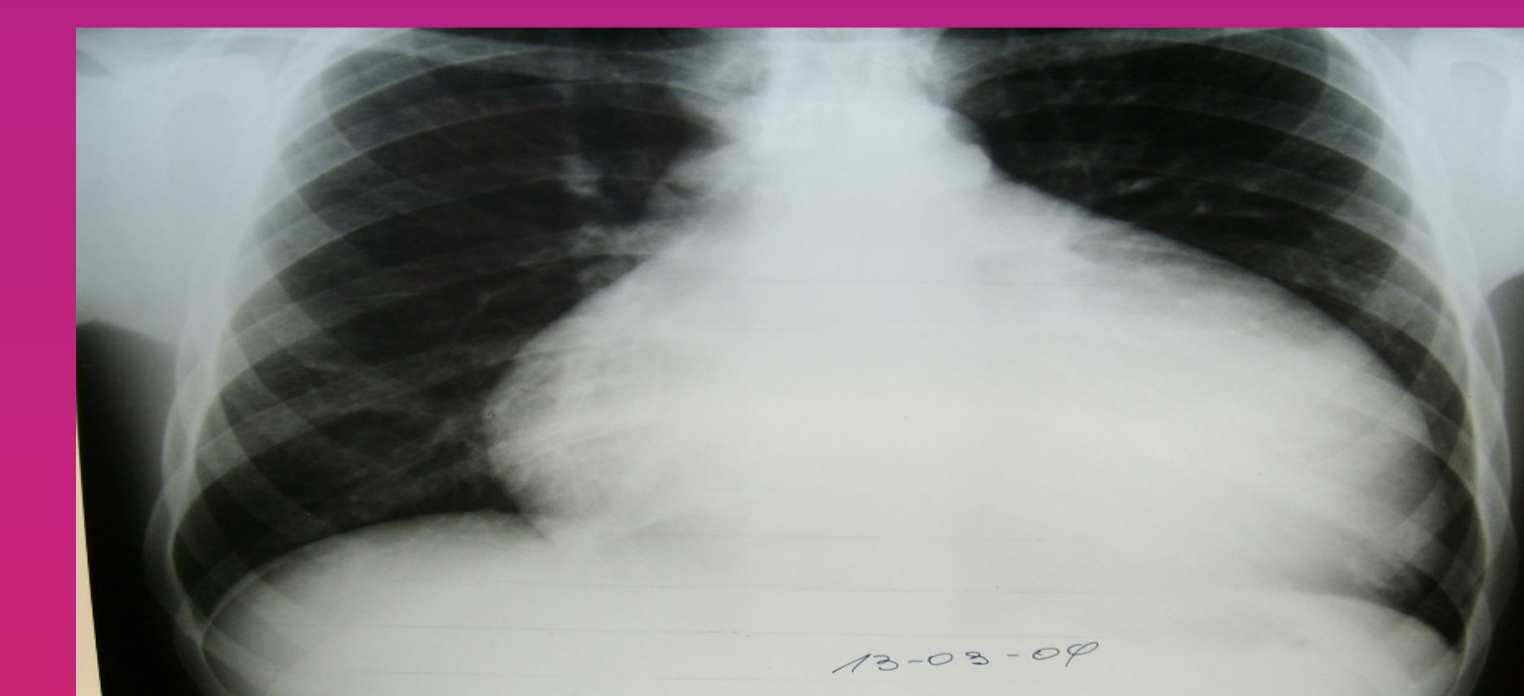
P: COMPLEMENTARIAS: Analítica hemograma, bioquímica y coagulación normales. Transaminasas, CT, ácido úrico, TG, BT, FA, PT, PCR perfil tiroideo y marcadores tumorales normales. Rx de Tórax: Cardiomegalia. EKG: normal. Dados los hallazgos clínicos encontrados, se deriva a Cardiología.

Juicio Clínico: MIXOMA AURICULAR.



CONCLUSIÓN Y DIAGNÓSTICO DIFERENCIAL:

DIAGNÓSTICO DIFERENCIAL: Fibromas, fibroelastomas, sarcomas, paragangliomas, mesoteliomas.



COMENTARIO FINAL: Derivada al servicio de cirugía torácica en tratamiento con heparina, para extirpación del tumor y análisis anatomopatológico.

Mixoma: Tumor cardíaco primario benigno más frecuente. El 90% de los casos suele ser único y su localización habitual es AI (75%), seguido de AD y V. Los mixomas de AD pueden permanecer sin diagnosticar indefinidamente debido a la inespecificidad de síntomas.

