ERITEMA NODOSO. SOSPECHA DIAGNÓSTICA DE SARCOIDOSIS

Autores: Montero Carretero, T ; Sánchez Ramón, S ; Zurdo De Pedro, V ; Andrade Soto , M **;** Sanz Almazán , M; Del Amo Ramos, S.

Palabras clave: : Eritema nodoso, Adenopatias, Sarcoidosis.

Descripción del caso: Varón de 37 años sin antecedentes personales de interés.

Motivo de consulta: Inflamación y edemas en extremidades inferiores (EEII) de 15 días de evolución y nódulos en EEII dolorosos. No otros síntomas.

Exploración física: **Eritema nodoso en ambas EEII** *(Imagen1*), con edema. Resto normal.

Pruebas complementarias: Hemograma, coagulación, orina, función renal, hepática e iones normales. PCR 45. ECG: normal. Radiografía (Rx) tórax: Posibles **adenopatías hiliares bilaterales**. *(Imagen2*) Micobacterias en orina: negativo. Mantoux: negativo. TC abdominal: adenopatías mediastínicas e hiliares bilaterales. Broncoscopia: Negativo para células malignas.

Diagnóstico Diferencial: Vasculitis sistémicas, Eritema indurado de Bazin, infecciones, reacción alérgicas, fármacos, Sarcoidosis, Enfermedad inflamatoria intestinal y Linfoma.

Diagnóstico: Sarcoidosis Subaguda.

Tratamiento y Evolución**: Urbason** 16mg durante 2 meses, mejoría progresiva.

Imagen1

Imagen2

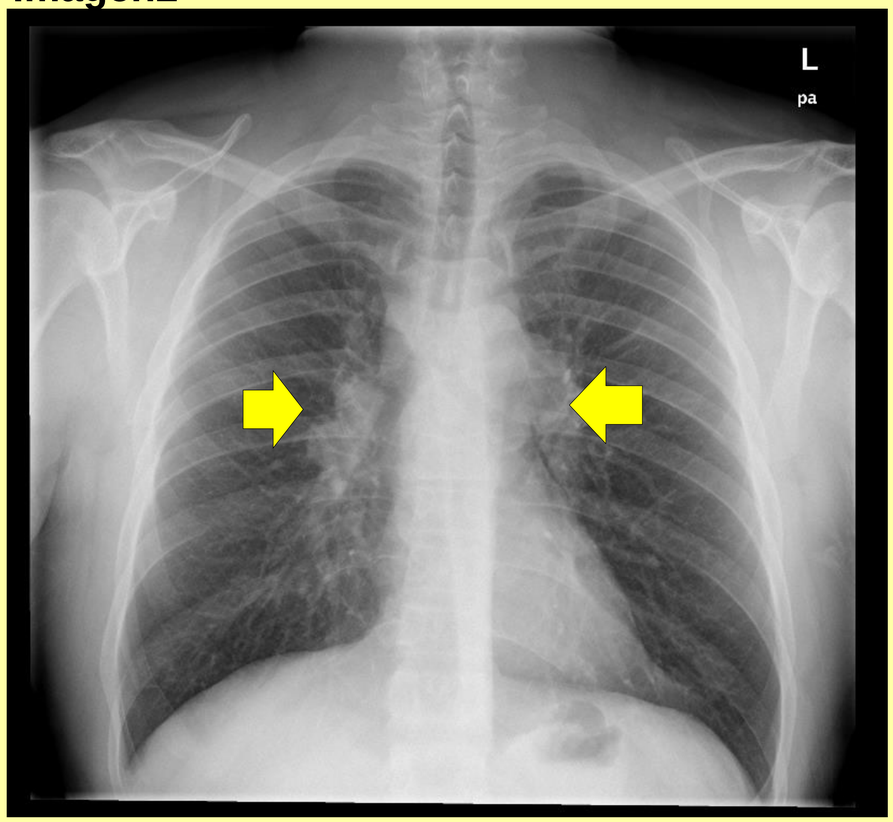

Estrategia práctica de actuación: Ante un eritema nodoso se debe hacer:

- historia clínica completa (exposición ocupacional y ambiental)
- exploración física, hemograma y bioquímica con función renal, hepática, calcio, orina, radiografía de tórax y ECG.

Si el diagnóstico de sospecha es Sarcoidosis:

- Espirometría con test de difusión
- Examen oftalmológico con lámpara de hendidura.
- Prueba de tuberculina.
- Otros marcadores: ECA y niveles de inmunoglobulina.

Para el diagnóstico es preciso: clínica y radiología compatible, granulomas no caseificantes y exclusión de otras enfermedades granulomatosas. Si presenta adenopatías hiliares bilaterales se diagnostica sin necesidad de biopsia.

Bibliografía consultada: 1. Iannuzzi MC, Rybicki BA, Teirstein AS. Sarcoidosis. N Engl J Med. 2007;357(21):2153-65. 2. Culver DA. Sarcoidosis. Immunol Allergy Clin North Am. 2012;32(4):487-511. 3. Lazarus A. Sarcoidosis: epidemiology, etiology, pathogenesis, and gene-tics. Dis Mon. 2009;55(11):649-60. 4. L. Riancho-Zarrabeitiaa, A. Martínez-Meñacab y M.A. González-Gaya. Sarcoidosis. Medicine. 2013;11(34):2076-83. 5. King T, Hollingswoth H. Clinical manifestations and diagnosis of sarcoidosis. UpToDate 2012.