

# FELINOSIS: ENFERMEDAD POR ARAÑAZO DE GATO

MANUEL JESÚS MOZOTA NÚÑEZ.  
JOSÉ RAMÓN MOZOTA NÚÑEZ.  
MARÍA LUISA I. MOZOTA NÚÑEZ.  
JOSÉ RAMÓN MOZOTA ORTIZ.

## INTRODUCCIÓN

- ENFERMEDAD RARA NO EXCEPCIONAL Y BENIGNA EN CHICOS DE 6 A 12 AÑOS, AHORA POCO FRECUENTE.
- PROVOCADA POR BARTOMELLA HENSELAE UNA BACTERIA LINFÓFILA, AQUÍ POCO PATÓGENA.
- ATRIBUÍDA ARAÑAZOS DE GATO EN EL 33 % DE LOS CASOS. NO HAY RELACIÓN EN EL RESTO DE LOS CASOS.
- CON ANTIBIÓTICOS LA CURACIÓN ES RÁPIDA Y FÁCIL.
- NO SE CONOCEN COMPLICACIONES SEVERAS.

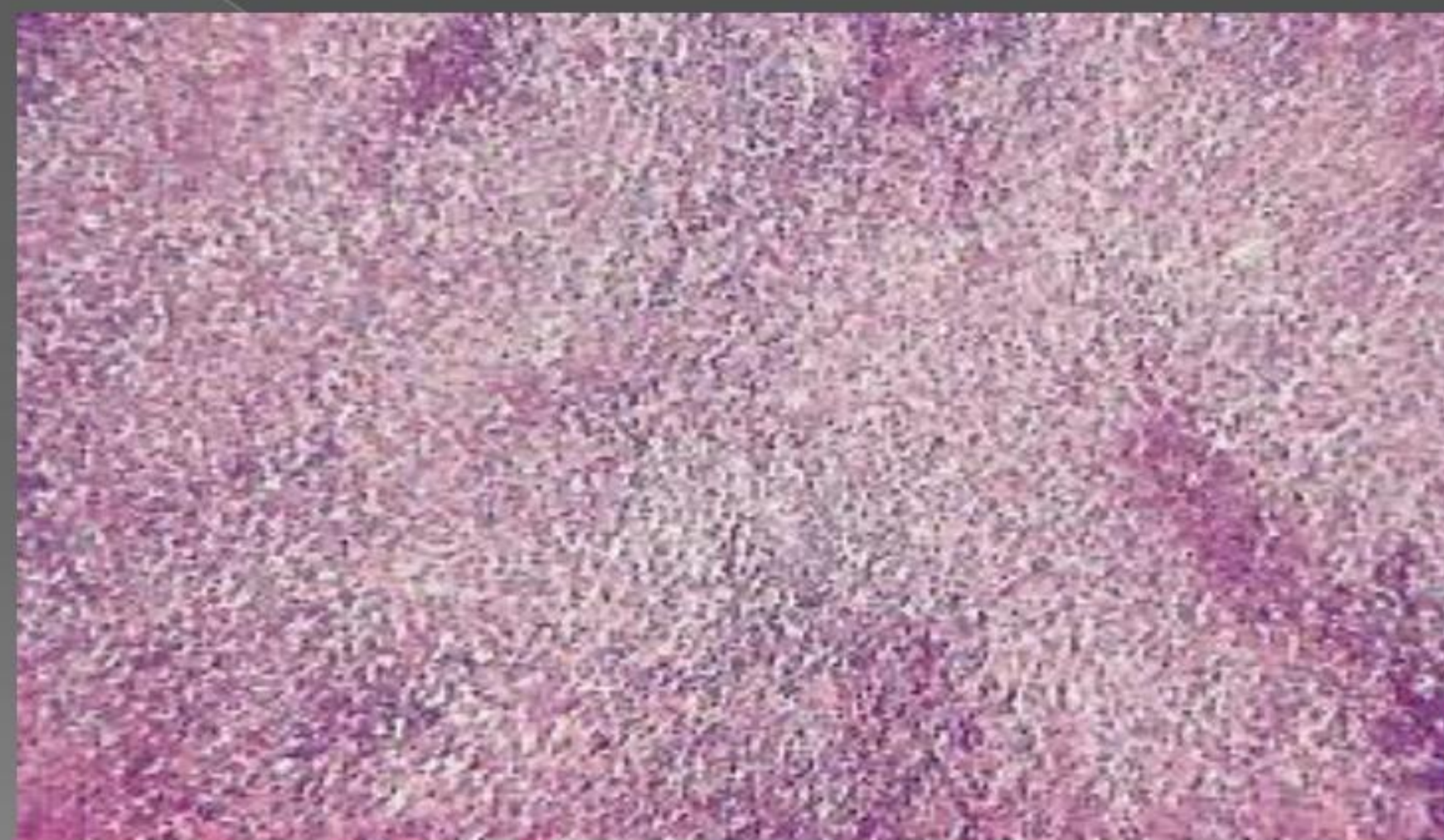## ESTRATEGIA PRÁCTICA DE ACTUACIÓN

- GARANTIA DE ÉXITO CON BUEN DIAGNÓSTICO DIFERENCIAL PARA INFECCIONES INESPECÍFICAS Y ESPECÍFICAS (TBC, SÍFILIS, SIDA) Y CON TUMORES.
- TERAPIA ANTIBIÓTICA: DOSIS ALTAS PROLONGADAS.
- PROTOCOLO: ALTAS DOSIS DE AZITROMICINA Y/O MACROLIDOS (ERITROMICINA, LINCOMICINA).
- GAMMAGLOBULINA PARENTERAL.
- PUNCIÓN ASPIRACIÓN Y BIOPSIA DEL GANGLIO ESTRELLA PARA DIAGNÓSTICO HISTOPATOLÓGICO.
- EXÉRESIS QUIRÚRGICA DE LA ADENOPATÍA ULCERADA CON FRIEDRICH DE MARGEN CUTÁNEO AMPLIO.

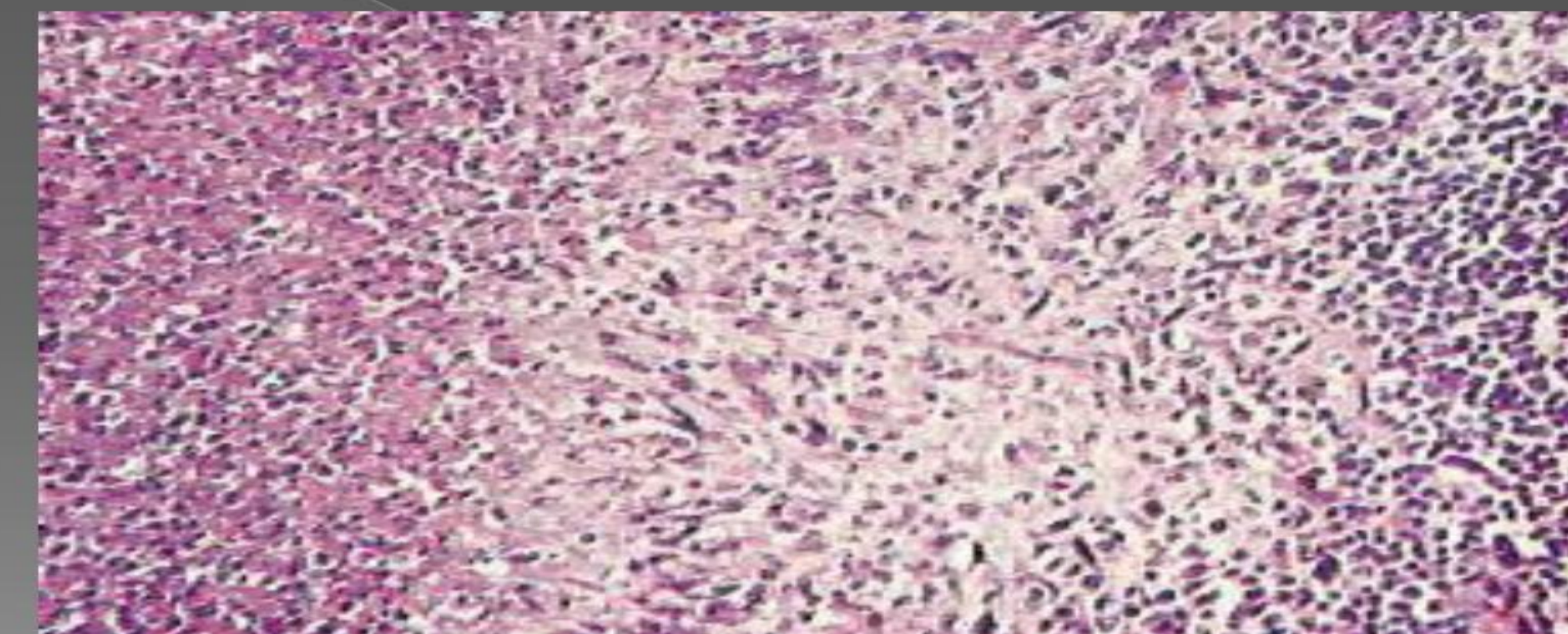
## DESCRIPCIÓN SUCINTA DEL CASO

- NIÑA DE 9 AÑOS, PRESENTA EN ZONAS DE LOS ARAÑAZOS UNA PÁPULA ROJA, MÁS TARDE APARECE UNA PUSTULA Y LUEGO UNA COSTRA.
- A LA SEMANA APARECE UN ÚNICO GANGLIO AXILAR O INGUINAL DEL TAMAÑO DE UN HUEVO DE PALOMA, INDOLORO E INDURADO AL TACTO.
- A LA TERCERA SEMANA SIN TRATAMIENTO SE ULCERA ABRIENDOSE EN LA PIEL Y SUPURA.
- TEST CUTÁNEO DE ANTÍGENO PÁPULA 8 MM.
- LABORATORIO: IG E ESPECÍFICO A BARTOMELLA HENSELAE MUY AUMENTADO +++.

## DIAGNÓSTICO GANGLIONAR DE UNA ENFERMEDAD DE FELINOSIS



## HISTOPATOLOGÍA DE FELINOSIS EN LA BIOPSIA DEL GANGLIO



## BIBLIOGRAFÍA Y MÉTODO

- 1.- Felinosis (cat scratch disease): diagnosis and treatment.- Krasimira Kranilova.- Journal of IMAB 2007, Vol 13, book 1.- Hospital Universidad Stara Zagora Bulgaria
  - 2.- Felinosis (cat scratch disease).- Poliakov VE.- Feldsher Akush. 1986 Sep;51(9):12-5. Russian.
  - 3.- Differential diagnosis of felinosis and tuberculous lymphadenitis.- Talantov VA, Butkarev IN.- Probl Tuberk. 1985;(6):43-6. Russian.
  - 4.- Lymph node changes in cat scratch disease (felinosis) as seen in the anisogram.- Thiede G., Fortschr Geb Rontgenstr Nuklearmed. 1974 Feb;120(2):238-9. German.
- **MÉTODO DE BÚSQUEDA:** PUBMED indexado por MEDLINE.