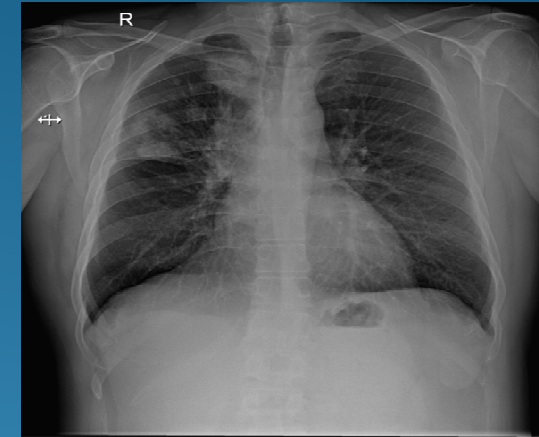


PACIENTE DE 52 AÑOS CON TOS DE DOS MESES DE EVOLUCIÓN

Alonso Sancho, T.; Cortes Genescá, J. ; Biendicho Palau M.P. ; Solé Curcó, T.; Moya Oró, M.; Raventoz Martinez, F.

INTRODUCCIÓN: La tos es un síntoma frecuente. Ante cualquier tos de más de tres semanas de duración, es fundamental realizar una anamnesis , exploración y pruebas complementarias que permitan descartar patologías graves.

DESCRIPCIÓN DEL CASO: Hombre de 52 años, fumador de 40 paquetes año, sin alergias ni antecedentes patológicos, presentó hace dos meses clínica de infección respiratoria con febrícula y tos persistente. La auscultación cardiopulmonar normal, mantoux negativo radiografía de tórax mostró dos nódulos pulmonares. Derivado a oncología, TAC de tórax con contraste, fibrobroncoscopia, PAFF y PET-CT. Orientó el diagnóstico como carcinoma escamoso de pulmón T4N3M0 . Iniciando tratamiento con cisplatino/vinorelbina, descartándose intervención quirúrgica.



ESTRATEGIA PRÁCTICA DE ACTUACIÓN: El cáncer de pulmón constituye la causa principal de muerte por cáncer en hombres. El 87% de los tumores malignos de pulmón están causados por el tabaco. Debemos concienciar a nuestros pacientes de abandonar el consumo de tabaco y estar atentos a la aparición de toses de más de tres semanas en pacientes fumadores, en el 45-70% de los cánceres pulmonares es el síntoma inicial.

PALABRAS CLAVE: Tos, Cáncer de pulmón

BIBLIOGRAFIA: Pérez M. Incidencia hospitalaria en España de Cáncer de Pulmón período 1978-87. Oncología 1993; 7: 61-4 Blanco Villalba JC, Santos R, Salvatierra Velázquez A. Nueva estadificación TNM del cáncer de pulmón. Rev Esp Patol Torac. 2010;22:263-71. Arenberg D. Bronchioloalveolar lung cancer: ACCP evidence-based clinical practice guidelines (2nd edition). Chest. 2007;132:306S-13S