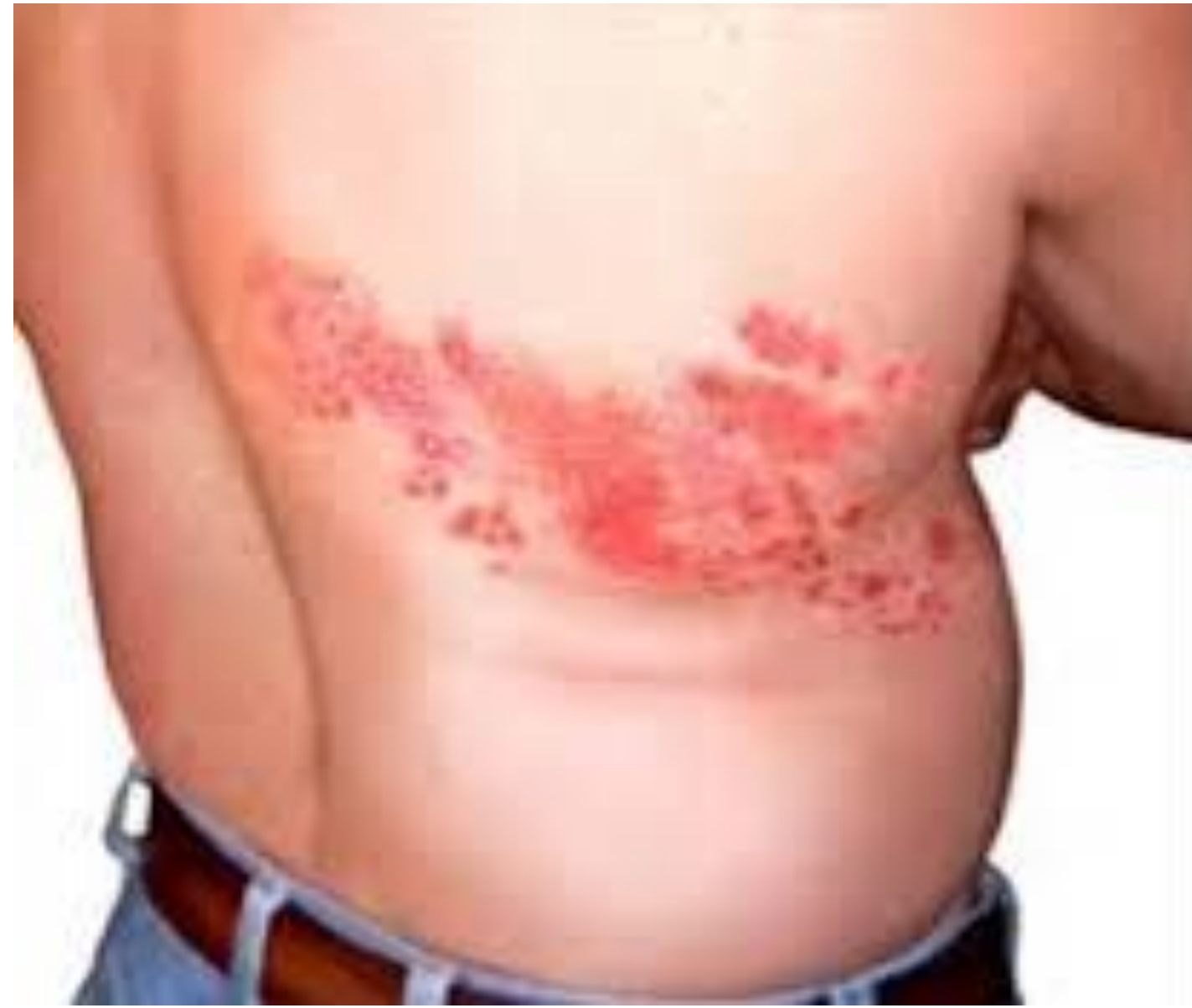

# MENINGITIS POR VIRUS HERPES ZÓSTER

**AUTORES: SORIA NAVALÓN, B\*\* PALACIOS FORT, R\***

**\*\* MIR MFyC del Dept. SAN JUAN (ALICANTE) ,\*Medico MFyC, CSI EL CAMPELLO (ALICANTE)**



## **INTRODUCCIÓN:**

El Herpes Zóster (HZ) es una manifestación local de la reactivación del virus de Varicela, siendo generalmente benigna. La incidencia aumenta con la edad y la disminución de la inmunidad celular. Las complicaciones neurológicas son frecuentes, ocurriendo después de la aparición del HZ.

## **DESCRIPCIÓN SUCINTA DEL CASO:**

Varón rumano de 36 años acude por cefalea intensa holocraneal que le despierta en la noche y no cede con analgesia. Febrícula y aparición previa de lesiones vesiculosas en costado derecho. No alérgico a medicamentos. No hábitos tóxicos. No enfermedades médicas previas. No toma ninguna medicación. No viajes recientes. No antecedentes familiares de interés. En la **exploración física** se observan lesiones vesiculosas en el dermatoma 9 derecho.

Se realiza:

**Tomografía Abdominal:** Sin alteraciones

**Líquido Cefalorraquídeo:** Transparente con presión.

Mononucleares 98%. Cultivo positivo para Herpes Zóster.

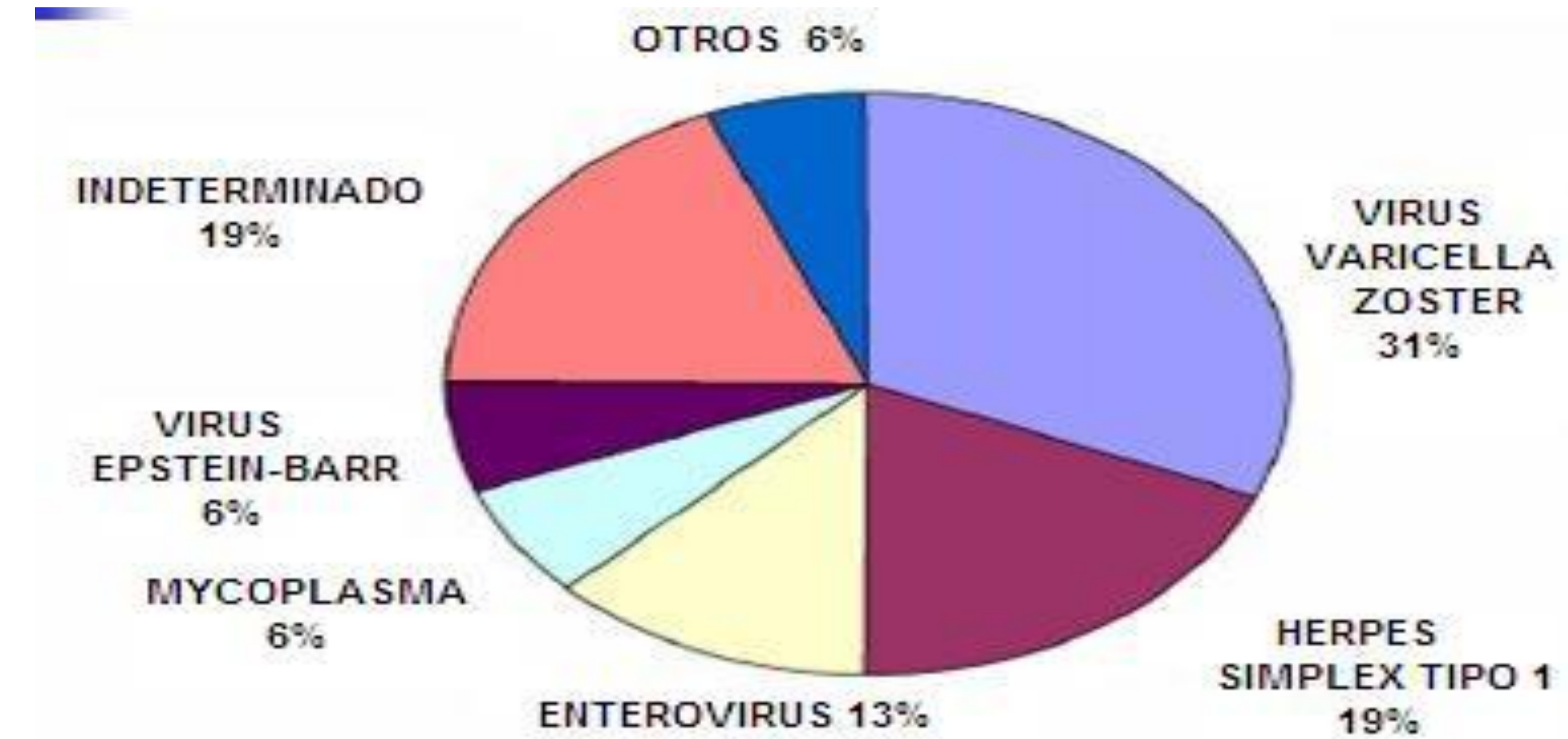
**Serología:** Virus Herpes Zóster positivo. Virus Inmunodeficiencia Humana negativo.

**Diagnóstico Diferencial:** Meningoencefalitis, Síndromes Vasculares Cerebrales.

**Diagnóstico:** Meningitis por Virus Varicela Zóster

**Tratamiento:** Aciclovir 10 mg/kg de peso intravenosa con buena evolución.

**PALABRAS CLAVE:** Herpes zóster, herpes zóster encefalitis, vaccine herpes zóster.



## **ESTRATEGIA PRACTICA DE ACTUACIÓN:**

La meningitis por Virus Varicela Zóster (VVZ) es clínicamente superponible a cualquier otra meningitis aséptica.

En pacientes sin focalidad neurológica y pleocitosis en el líquido cefalorraquídeo (LCR), el diagnóstico debe sospecharse si se añade el cuadro meníngeo al Zóster.

El tratamiento de elección es aciclovir intravenoso .

Destacar que se debería realizar estudio inmunológico en pacientes inmunocompetentes, ya que se ha descrito un caso de inmunodeficiencia en una complicación neurológica de HZ en una paciente sana.

La Comisión Europea emitió una autorización válida en toda la Unión Europea para la comercialización de la vacuna Zostavax como medida preventiva de HZ.

## **BIBLIOGRAFIA CONSULTADA :**

Corti M, Trione N, Villafañe MF, Risso D, Yampolsky C, Mamannna L. Acute meningoencephalomyelitis due to varicela-zoster virus in an AIDS patient.

Argentina. 2011 Nov-Dec; 44 (6) 784-6.

Pinchinat S, Cebrian Cuenca AM, Bricout H, Johnson RW. Similar herpes zoster incidence across Europe. EE.UU. 2013 Apr ; 10 (13) 170.

Shapiro M, Kvern B, Watson P, Guenther L, McElhaney J, McGeer A. Uptodate on herpes zoster vaccination: a family practitioner´s guide. Canada. 2013.